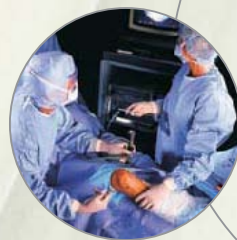


ANATOMÍA Y FISIOLOGÍA DEL

# Cuerpo Humano



# Tejidos, órganos y sistemas

De acuerdo con el trabajo que realizan, las células se unen y forman tejidos, grandes conjuntos estructurales que forman los órganos y cumplen diferentes funciones dentro del organismo.

**E**n el cuerpo humano se distinguen básicamente cinco tipos de tejidos:

- epitelial,
- conectivo,
- muscular,
- nervioso,
- sanguíneo.

## El tejido epitelial

El tejido epitelial cumple con la función de protección; por ello, sus células se ubican bien juntas. De acuerdo con el lugar del cuerpo en que esté ubicado, recibe distintos nombres: **epidermis, endotelio y epitelio**.

El primero —**epidermis**— conforma la superficie exterior del cuerpo. Este tejido se halla expuesto a un desgaste permanente; por eso está conformado por numerosas capas o estratos (epitelio estratificado).

Las células de la superficie se deshidratan por falta de humedad, mueren y se desprenden. Para evitar que nos quedemos sin ellas, las células de la capa inferior se reproducen constantemente. Las células nuevas se trasladan hacia la superficie y reemplazan a las muertas.

El **endotelio** recubre el interior del corazón y los vasos sanguíneos.

El **epitelio** envuelve el interior de los órganos de los aparatos digestivo, respiratorio, urinario y reproductor. Generalmente, está conformado por una sola capa de células (epitelios simples). En algunos casos, como en el **intestino**, el epitelio cumple una doble función: además de proteger, absorbe sustancias. Otras veces, este tejido cumple una función secretora, como en el caso del epitelio de la tráquea o de las glándulas.

## El tejido conectivo

El **tejido conectivo** tiene por función unir los restantes tejidos de nuestro cuerpo. Está formado por: *células, fibras y sustancia intercelular*. De acuerdo con el espacio y las características

que presenta la sustancia intercelular, puede establecerse una subdivisión del tejido conectivo. Vamos a verlo.

- **Tejido conectivo adiposo:** la mayor parte de las células que lo conforman acumulan grasa. La sustancia intercelular es muy poca; dentro de ella se encuentran las fibras.

Este tejido se halla principalmente en el abdomen y en las nalgas.

- **Tejido cartilaginoso:** la sustancia intercelular se parece a un plástico duro y resistente. Tiene por función recubrir la superficie de los huesos que intervienen en las articulaciones, el pabellón de la oreja y las aletas de la nariz.

- **Tejido conectivo laxo:** la sustancia intercelular es abundante. Células y fibras se presentan en número semejante. Este tejido se ubica debajo de los epitelios, circundando músculos, nervios y vasos sanguíneos.

- **Tejido fibroso denso:** presenta pocas células y numerosas fibras. Constituye la dermis —capa profunda de la piel— y los tendones, que fijan los músculos a los huesos.

- **Tejido hemopoyético:** su función es fabricar las células de la sangre (*glóbulos rojos, glóbulos blancos y plaquetas*). Lo encontramos en el interior de algunos huesos: costillas, vértebras, extremidades y los huesos del cráneo.

- **Tejido óseo:** las células tienen numerosas prolongaciones que se interconectan. La sustancia intercelular es de mayor solidez que la del tejido cartilaginoso. Su dureza se debe a la presencia de sales de calcio.

## El tejido muscular

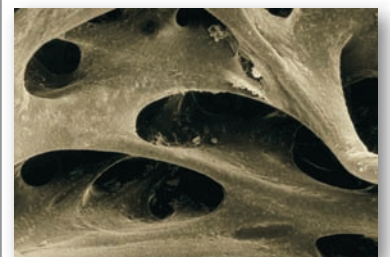
El **tejido muscular** está formado por células que tienen gran capacidad para contraerse (acortarse). El aspecto de éstas es alargado, razón por la cual se las denomina **fibras**. Puede subdividirse en tres categorías.

- **Tejido muscular liso:** las fibras tienen aspecto alargado y sus extremos son finos. El núcleo se dispone en la porción más amplia. Las *miofibrillas* —pequeñas fibras dispuestas longitudinalmente— se encuentran en el citoplasma.



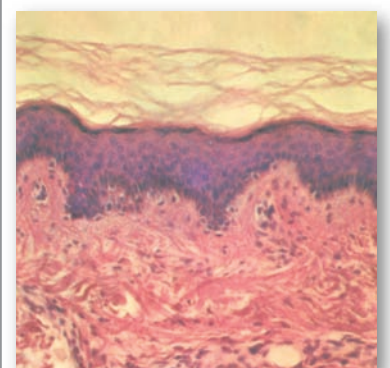
Cuando sufrimos quemaduras o rasguños, muchas de nuestras células de la epidermis mueren; en consecuencia, el proceso que hemos descrito se produce de la misma forma, con el fin de sustituir las células perdidas.

Tejido óseo.



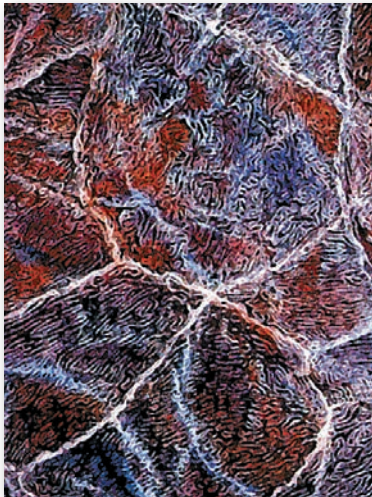
Ver intestino en pág. 66

Tejido epitelial.



## Un organismo complejo

En esta microfotografía podemos observar las células que componen las paredes del esófago. Estas presentan un aspecto rugoso, consecuencia de los múltiples repliegues que ocasiona la disposición de las glándulas mucosas. Las líneas de unión entre las células se observan de color blanco.

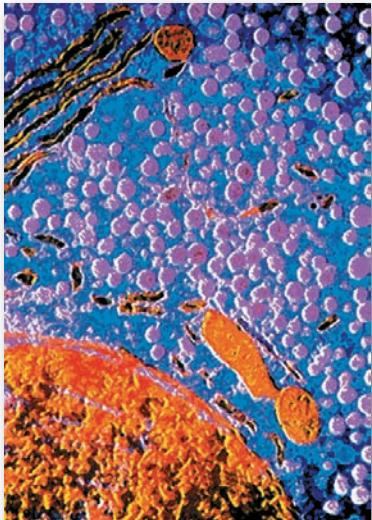


Ver sangre en pág. 99

Ver músculos en pág. 52

En el lóbulo anterior de la hipófisis, tiene lugar la producción de unas sustancias especiales, llamadas hormonas.

En esta fotografía, tomada de un microscopio electrónico, podemos observar un núcleo celular (esfera de color naranja) del que se desprenden unos glóbulos (de color rosado) de una hormona. Estos, posteriormente, se vierten en el organismo.



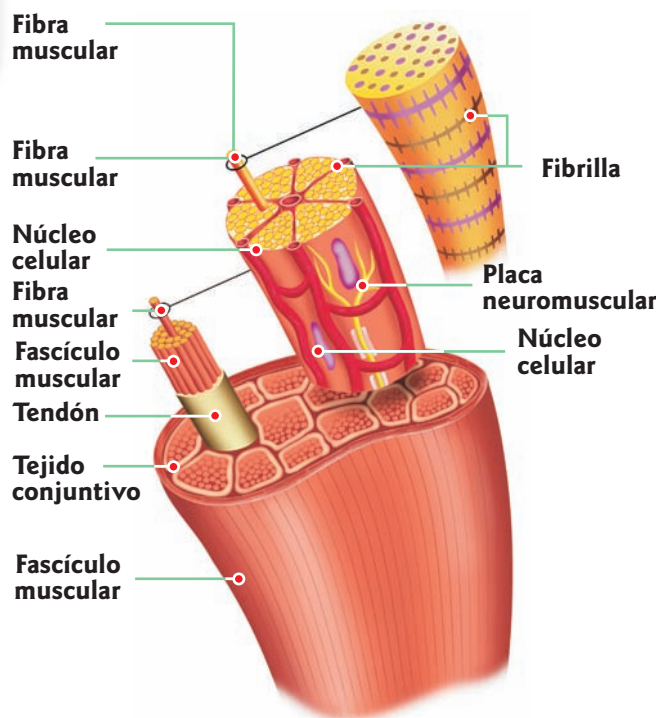
Este tipo de tejido se halla en las vísceras y en los vasos sanguíneos. La contracción de las células se produce involuntariamente.

- **Tejido muscular estriado:** conforma los **músculos** que se disponen en los huesos, llamados músculos esqueléticos.

Las fibras son anchas y bastante largas (aproximadamente 40 mm).

Cada célula cuenta con numerosos núcleos, y las miofibrillas son estriadas y se disponen en forma transversal. La contracción de sus fibras se produce voluntariamente.

- **Tejido muscular cardíaco:** está formado por células similares a las del tejido muscular estriado; sin embargo, su contracción es involuntaria. Presenta un solo núcleo central.



## El tejido nervioso

El tejido nervioso está formado por células especializadas en la recepción de estímulos (frío, calor, presión, luz, etc.), llamadas **neuronas**. Estas responden a los estímulos a través de una onda de excitación, llamada impulso nervioso, que se transmite a otras células.

## El tejido sanguíneo

Es propio de los animales superiores (vertebrados). Se presenta en estado líquido y circula por todo el organismo. Posee tres tipos de células sanguíneas que sobrenadan en el **plasma**: **glóbulos rojos o hematíes**, **glóbulos blancos o leucocitos** y **plaquetas**. Ellos forman la **sangre**.

## INTEGRACIÓN DE EN EL PROCESO

### 1 DIGESTIÓN

#### BOCA

- Digestión mecánica: trituración (dientes)
- Digestión química (saliva)

#### COMIENZA LA DIGESTIÓN DE H. de C.

#### ESTÓMAGO

- Digestión mecánica: movimientos peristálticos

#### COMIENZA LA DIGESTIÓN DE PROTEÍNAS

#### DUODENO

- Digestión mecánica: movimientos peristálticos
- Digestión química:
  - bilis: emulsiona las grasas
  - jugo pancreático: digiere grasas hidratos y proteínas

#### YEYUNO - ÍLEON

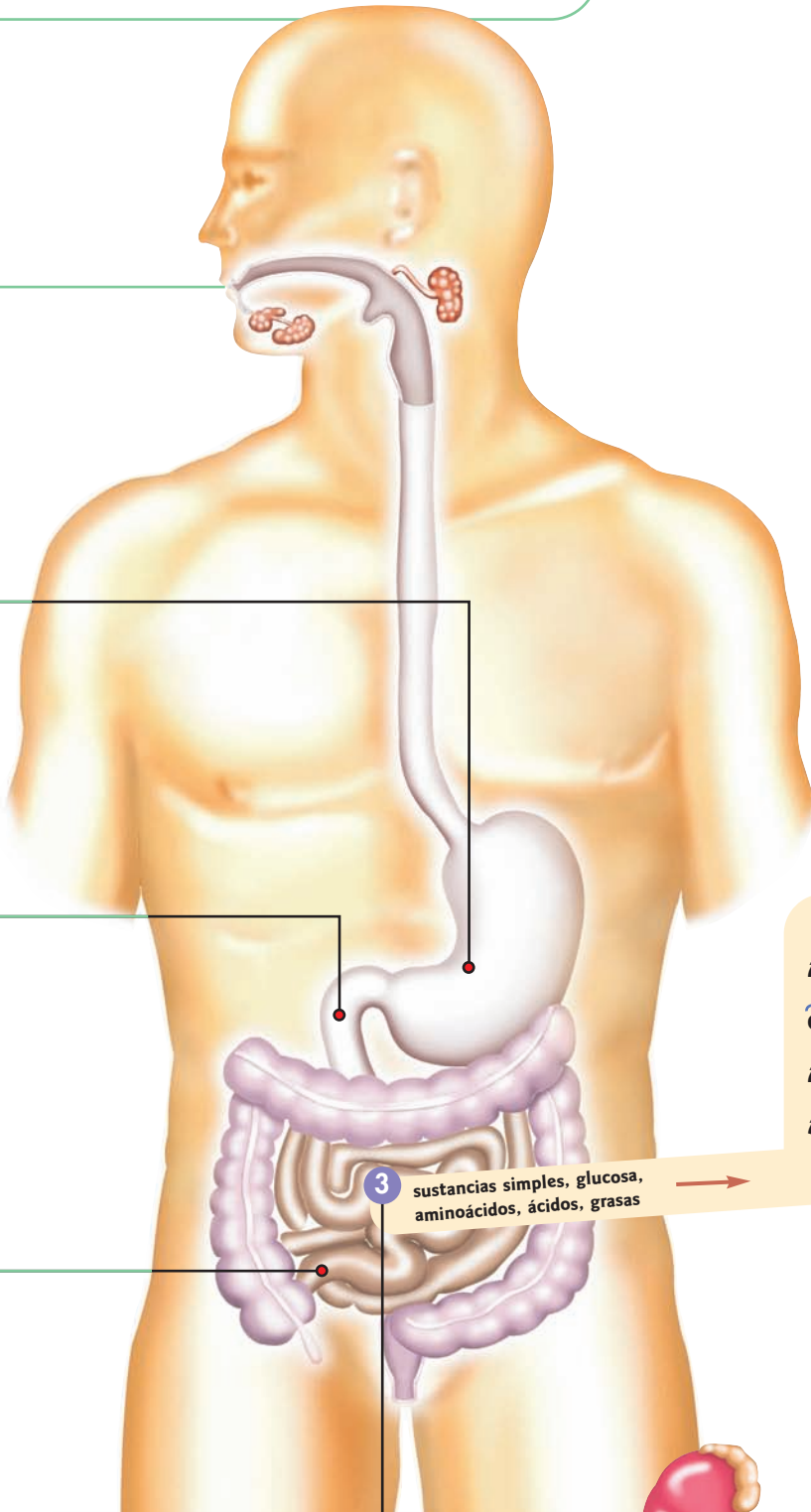
- Digestión mecánica: movimientos peristálticos
- Digestión química: jugo intestinal

### 2 SE REALIZA LA DIGESTIÓN TOTAL DE LOS ALIMENTOS

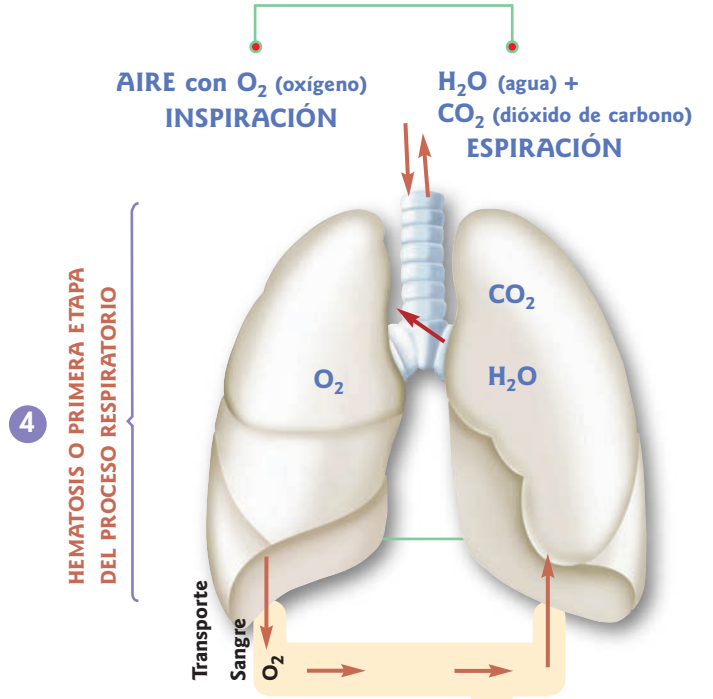
#### ÓRGANOS DEL SISTEMA DIGESTIVO

LA DIGESTIÓN ES REGULADA POR EL SISTEMA NERVIOSO AUTÓNOMO PARASIMPÁTICO QUE INERVA AL SISTEMA DIGESTIVO

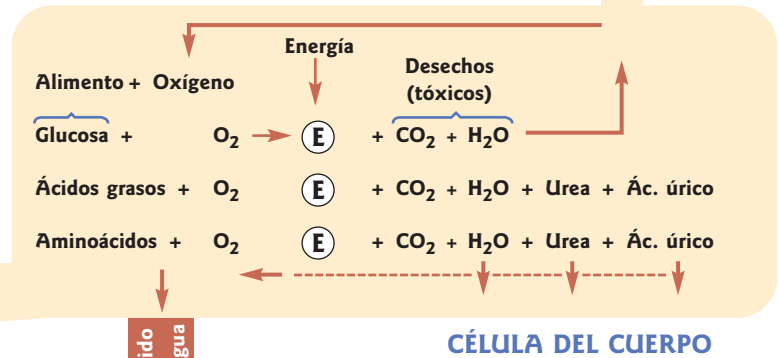
# SISTEMAS Y FUNCIONES DIGESTIVO



## ÓRGANOS DEL SISTEMA RESPIRATORIO



**5 SEGUNDA ETAPA DEL PROCESO RESPIRATORIO**  
**OBTENCIÓN DE LA ENERGÍA PARA FUNCIONAR**  
 (respiración interna o celular)



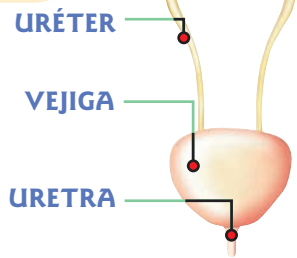
**3** sustancias simples, glucosa, aminoácidos, ácidos, grasas

Proteínas  $\xrightarrow{\text{se transforman en}}$  aminoácidos

Grasas  $\xrightarrow{\hspace{2cm}}$  ácidos grasos y glicerol

Hidratos de carbono  $\xrightarrow{\hspace{2cm}}$  monosacáridos

## ÓRGANOS DEL SISTEMA EXCRETOR



## FORMACIÓN DE LA ORINA EN LOS NEFRONES DEL RIÑÓN

- Filtración** → quedan en la sangre las proteínas (son necesarias).
- Reabsorción** → se retienen en el organismo la glucosa, las sales y parte de agua, porque son necesarias.
- Secreción** → se eliminan, en la orina, la urea y el ácido úrico, que son tóxicos para el organismo.

**LA ORINA CONTIENE:**  
 exceso de agua y sales, urea y ácido úrico.

Ver sistema  
digestivo  
en pág. 60

Ver sistema  
circulatorio  
en pág. 86

Ver sistema  
respiratorio  
en pág. 74

Ver sistema  
excretor  
en pág. 104

Las sustancias asimiladas por la digestión de los alimentos se combinan con otras (síntesis), o bien son fraccionadas en sustancias más sencillas para ser utilizadas o eliminadas (degradación). Gracias a estos procesos, se produce una transformación constante de materia y energía, necesaria para la vida. En el esquema anterior, tratamos de ilustrar algunos de los procesos que pasamos a explicar a partir del simple hecho de comer.

### PROCESO DIGESTIVO

#### 1. DIGESTIÓN

Cuando ingerimos los alimentos, el **sistema digestivo** se encarga de modificarlos para que nuestro cuerpo los absorba en el intestino delgado.

#### 2. DIGESTIÓN TOTAL DE TODOS LOS ALIMENTOS

La digestión es una función vital que permite degradar los alimentos (proteínas, grasas e hidratos de carbono) en sustancias más pequeñas.

#### 3. ABSORCIÓN

Las sustancias simples atraviesan la pared intestinal e ingresan en el torrente sanguíneo. Aquí es cuando los órganos del **sistema circulatorio** (el corazón, las arterias, las venas y los capilares) entran en acción en el conjunto de relaciones. La sangre transporta dichas sustancias hasta las zonas del cuerpo donde son necesarias (por ejemplo, la glucosa obtenida por la digestión de un alimento es transportada hasta un músculo para conseguir energía). Pasan a los tejidos a través de las paredes capilares.

#### 4. HEMATOSIS O PRIMERA ETAPA DEL PROCESO RESPIRATORIO

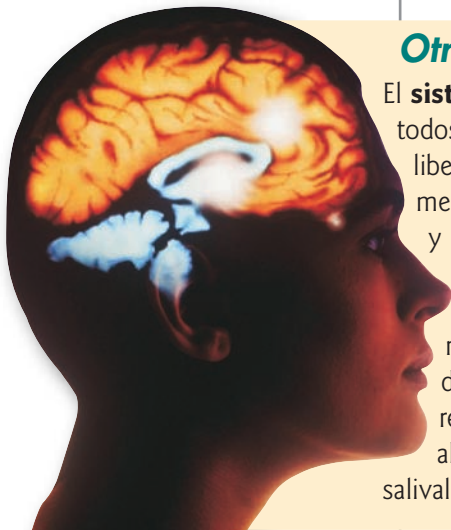
La sangre también lleva el oxígeno que se obtiene mediante la respiración mecánica que lleva a cabo el **sistema respiratorio**. Para esto, el oxígeno debe atravesar la pared pulmonar y la de los capilares.

#### 5. OBTENCIÓN DE ENERGÍA-RESPIRACIÓN INTERNA O CELULAR

Una vez que el oxígeno y otras sustancias llegan a los tejidos, son utilizados para los procesos de síntesis y degradación celular. Por ejemplo, las proteínas que forman nuestros músculos se forman a partir de la unión de moléculas llamadas aminoácidos (síntesis) que obtuvimos por la digestión de los alimentos. El oxígeno, en cambio, es empleado para obtener energía a partir de la degradación de la glucosa (respiración celular), energía química que se transformará en mecánica y calórica (movimiento del músculo y el hueso).

#### 6. FORMACIÓN DE LA ORINA EN LOS NEFRONES DEL RIÑÓN

Como resultado del metabolismo celular, se producen desechos, tales como el dióxido de carbono y la urea, que tendrán destinos muy diferentes. El dióxido de carbono pasará a la sangre y será transportado hasta los pulmones, donde se producirá su eliminación. En cambio, la urea, que también será transportada por la sangre, se eliminará al llegar al **sistema excretor** mediante la orina.



### Otras conexiones

El **sistema nervioso** y el **sistema endocrino** son los responsables de coordinar las funciones de todos los órganos del cuerpo. Por ejemplo, el sistema nervioso asegura que los jugos digestivos sean liberados cuando el alimento llega a cada órgano. Así, primero se produce la *saliva* cuando el alimento está en la boca; luego el estómago producirá el *jugo gástrico* al llegar el bolo alimenticio, y finalmente, cuando el quimo pase del estómago al intestino delgado, se producirá la liberación de *bilis* y *jugo pancreático*.

La presencia de alimento en un determinado lugar del aparato digestivo es lo que funciona como estímulo para el sistema nervioso, y es captado por los nervios sensoriales presentes en cada órgano. Cuando este sistema selecciona una respuesta, la envía mediante los nervios motores hasta un efector (estructura responsable de ejecutar la respuesta). De esta forma, cuando el alimento está en la boca, la respuesta se transmite hasta los músculos de la cara y las glándulas salivales, y así se producen los movimientos para la masticación y la producción de saliva.

# El sostén y el movimiento

Un sistema con muchas “piezas”



*Nos incorporamos, caminamos, nos sentamos, gesticulamos, manejamos diversas herramientas y realizamos numerosas acciones durante el día. Toda la actividad motriz que despliega nuestro cuerpo es posible porque hay un sistema conformado por piezas duras, que se articulan, y piezas flexibles y elásticas, adheridas a aquéllas. Además, gracias a este sistema, nuestro cuerpo adquiere una forma determinada.*

# El sistema ósteo-artro-muscular

Este sistema está conformado por piezas duras y rígidas, y partes más blandas y flexibles. Es el más voluminoso del cuerpo humano y el responsable de los movimientos del cuerpo, el sostén y la protección de los órganos vitales.

## Huesos

1. Frontal
3. Clavícula
5. Costillas
7. Húmero
9. Radio
10. Cúbito
11. Ilíaco
12. Fémur
15. Rótula
16. Peroné
17. Tibia

## Músculos

2. Frontal
4. Trapecio
6. Deltoides
8. Bíceps
13. Cuádriceps
14. Recto femoral
18. Sartorio
19. Tibial anterior

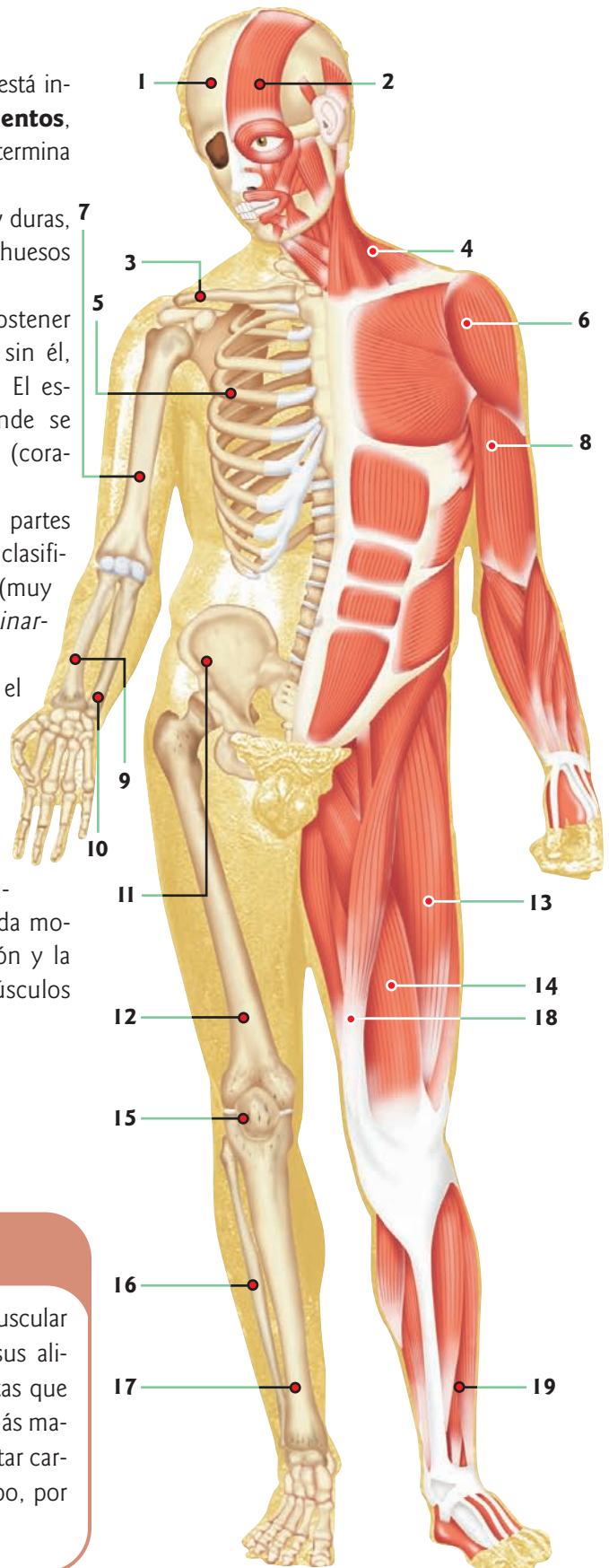
El **sistema ósteo-artro-muscular** está integrado por los **huesos**, los **ligamentos**, los **cartílagos** y los **músculos**. Determina la talla y modela el cuerpo de la persona.

Los **huesos** son piezas óseas, resistentes y duras, que se relacionan entre sí. El conjunto de huesos se llama **esqueleto**.

Una de las funciones del esqueleto es sostener las partes blandas del cuerpo. Es decir, sin él, nuestro cuerpo no tendría consistencia. El esqueleto, también, forma cavidades donde se alojan importantes y delicados órganos (corazón, pulmones, encéfalo).

Las **articulaciones** son un conjunto de partes blandas que unen dos o más huesos. Se clasifican según su movilidad en: *diartrosis* (muy móviles), *anfiartrosis* (semimóviles), *sinartrosis* (inmóviles).

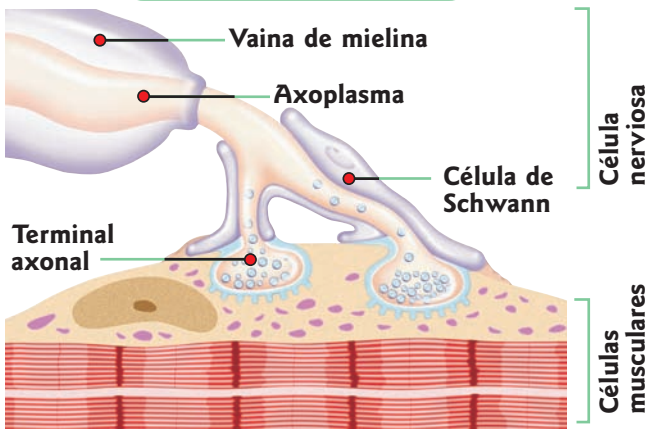
Los **músculos** cubren casi totalmente el esqueleto (salvo la parte del cráneo); sus extremos se insertan en los huesos. Están atravesados por venas y arterias, que llevan *glucosa* y *oxígeno* a sus células. Son la parte activa del sistema: como se contraen y se relajan, actúan como verdaderas palancas y mueven los huesos. Cada movimiento es el resultado de la contracción y la relajación simultánea de los pares de músculos intervinientes.



## Adquisiciones humanas

Desde el comienzo de la humanidad, el sistema ósteo-artro-muscular permitió a las personas desplazarse para conseguir sus alimentos, y tomar y manejar numerosas herramientas que fue creando, hecho que las distinguió de los demás mamíferos. Además, este sistema permite soportar cargas que pueden exceder el peso del cuerpo, por lo que las personas son capaces de transportar y desplazar objetos.

### LA PLACA MOTORA



Los **huesos** constituyen la parte pasiva del sistema, mientras que los músculos son la parte activa, ya que se contraen y se relajan, produciendo el movimiento de los huesos.

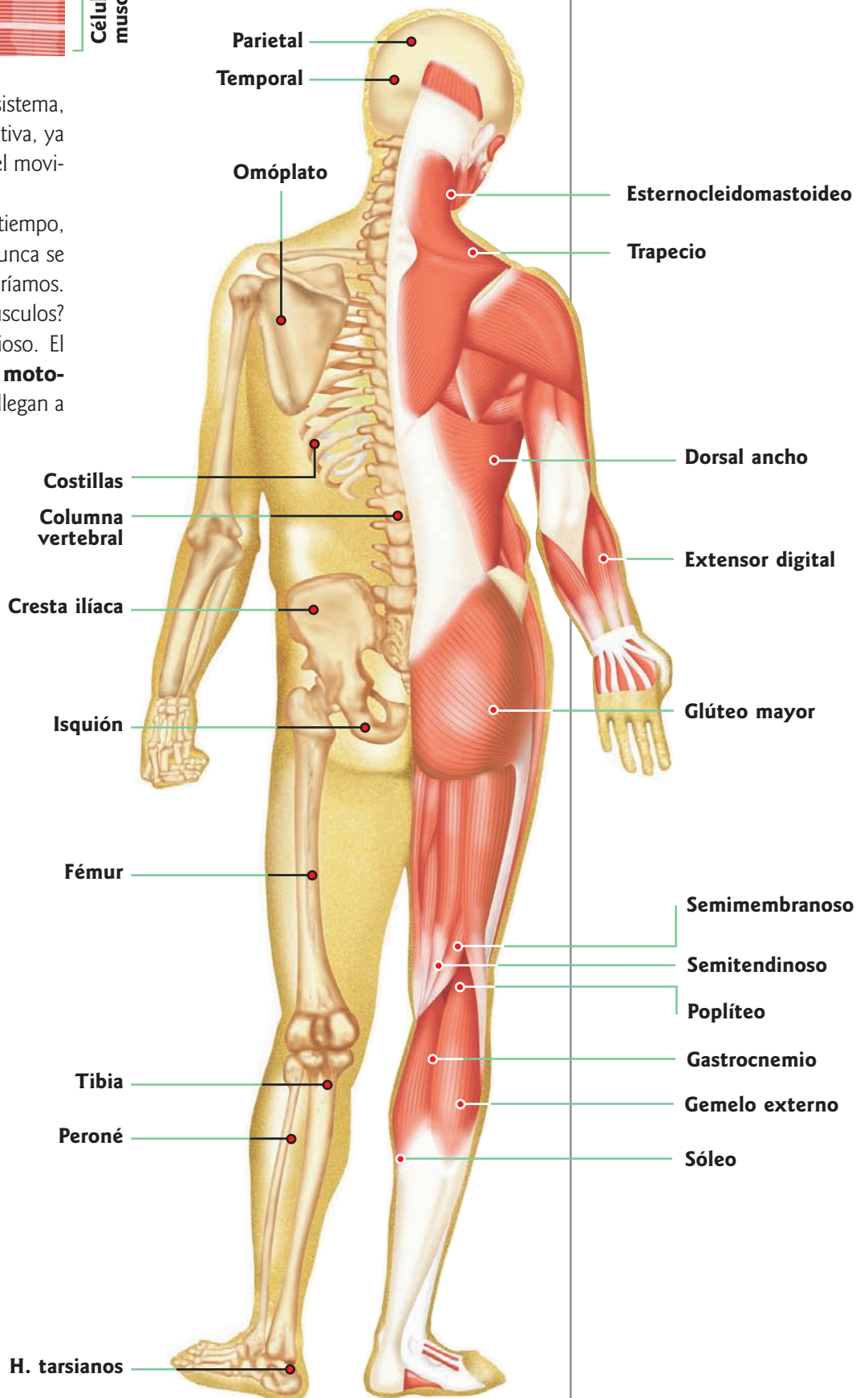
Los músculos no trabajan todos al mismo tiempo, sino que lo hacen alternativamente. Pero nunca se relajan por completo. Si lo hicieran, nos caeríamos. ¿Por qué se contraen y se relajan los músculos? Porque están regidos por el sistema nervioso. El punto de contacto entre ambos es la **placa motora**, donde las órdenes del sistema nervioso llegan a los músculos.

*El músculo gemelo está compuesto por los músculos gastrocnemio (éste actúa como flexor del pie), el poplíteo (que cumple la función de flexor y rotador interno de la pierna) y el sóleo (que realiza la acción de elevar el talón y extender el pie). Este último continúa en la parte tendinosa posterior de la pierna y forma el tendón de Aquiles.*

El complejo sistema óseo-artro-muscular nos permite realizar una considerable cantidad de movimientos articulados por medio de contracciones y extensiones musculares.



El cuerpo humano cuenta con más de 600 músculos, de todas formas y tamaños, que constituyen el 40 % del peso corporal. El peso de los huesos es aproximadamente un 18 % del total. Se asegura que el ejercicio físico fortalece los músculos. Esto significa, en realidad, que por medio de la actividad se van llenando de vasos sanguíneos y, por lo tanto, llega más sangre a ellos (y más oxígeno). Un músculo ejercitado puede realizar mayores esfuerzos.



# El esqueleto y los huesos

El esqueleto está formado, aproximadamente, por 206 huesos —de los cuales, 34 son impares— que se relacionan entre sí. Los huesos son órganos muy resistentes, pero no enteramente sólidos. Sus células se dividen constantemente, por lo cual crecen y pueden reparar las partes que se pierden.

Para poder estudiar el esqueleto, se lo divide en regiones

## ESQUELETO DE LA CABEZA

Cráneo

Cara

## ESQUELETO DEL TRONCO

Columna vertebral

Caja torácica

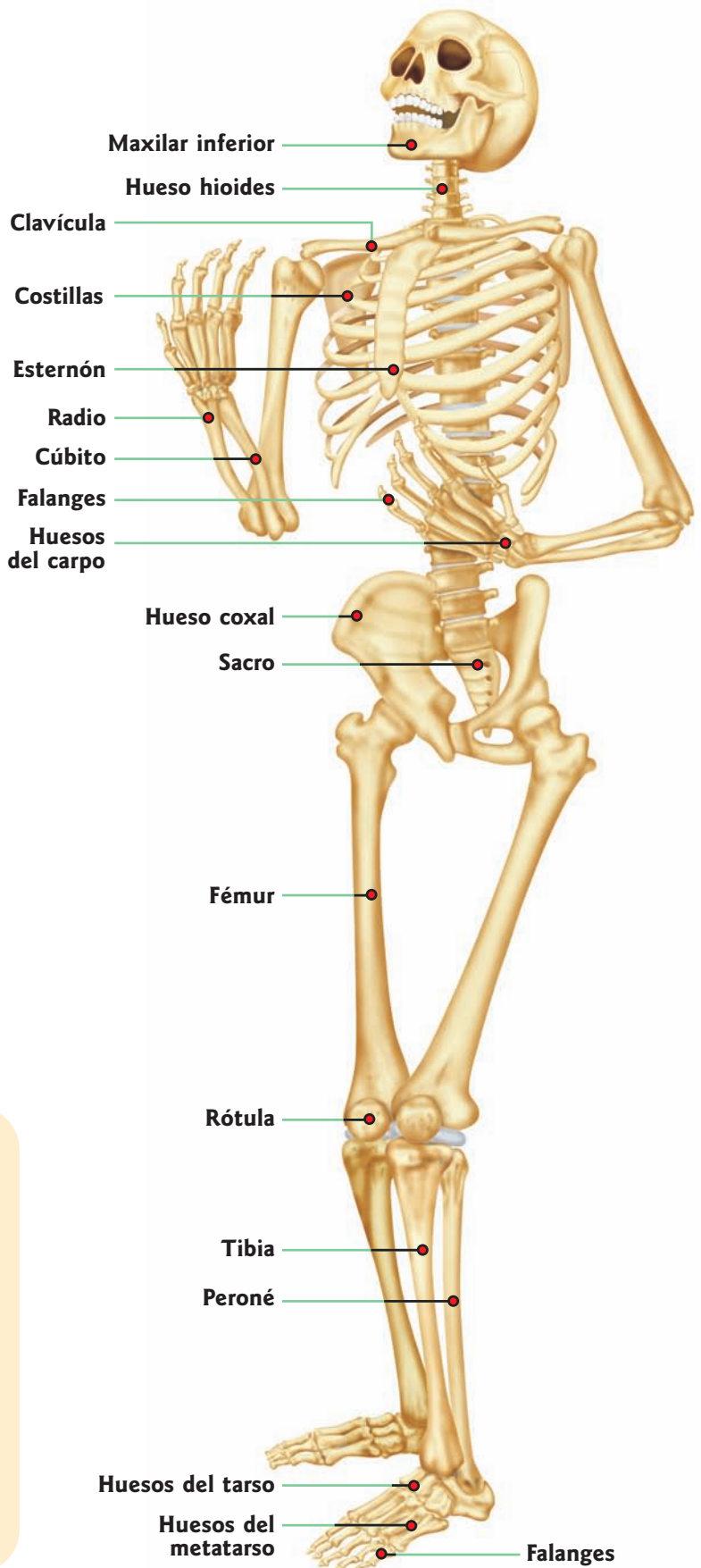
Cintura escapular (hombro)

Cintura pélvica (cadera)

## EXTREMIDADES

Superiores

Inferiores



El **cráneo** es la región de la cabeza que va desde la frente hasta la nuca.

El **tronco** es la región del cuerpo que va desde la cabeza hasta las piernas.

El **tórax** es la parte del cuerpo que se extiende desde el cuello hasta el vientre.

Las **extremidades superiores** están formadas por brazos, antebrazos y manos. El brazo es la zona comprendida entre el hombro y el codo, y el antebrazo, entre el codo y la muñeca.

Las **extremidades inferiores** están formadas por los muslos (parte superior de las piernas), las piernas y los pies.

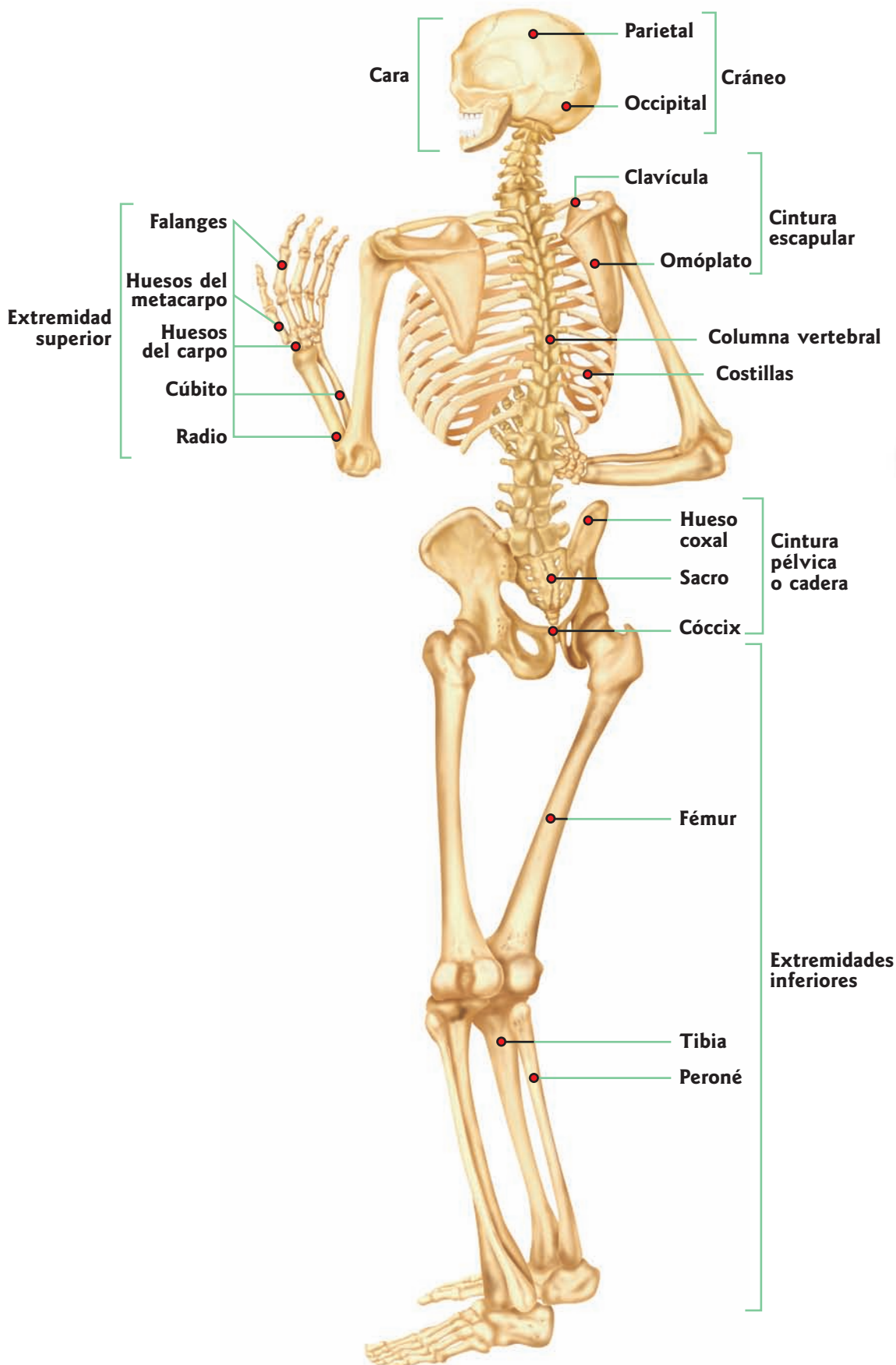
## Huesos y funciones

Los **huesos planos de la cabeza** protegen el cerebro. Los **huesos de la cara** alojan algunos órganos importantes, como los ojos. La **caja torácica**, formada por las costillas y el esternón, resguarda los pulmones y el corazón.

La **columna vertebral** permite mantener el cuerpo erguido. Las **vértebras** alojan y protegen la médula.

Los **huesos de la cadera** protegen los órganos de la parte inferior del tronco, como la vejiga y el sistema reproductor.

Las **extremidades** son prolongaciones articuladas al tronco, y su función es la de participar en los movimientos de locomoción y prensión.



Los bebés poseen un espacio entre los huesos parietales, revestido por una membrana llamada fontanela, que permite el crecimiento del encéfalo después del nacimiento.



Cuando realizamos algunas acciones, movilizamos todo el esqueleto.

# Huesos de la cabeza

Ver maxilar inferior en pág. 47

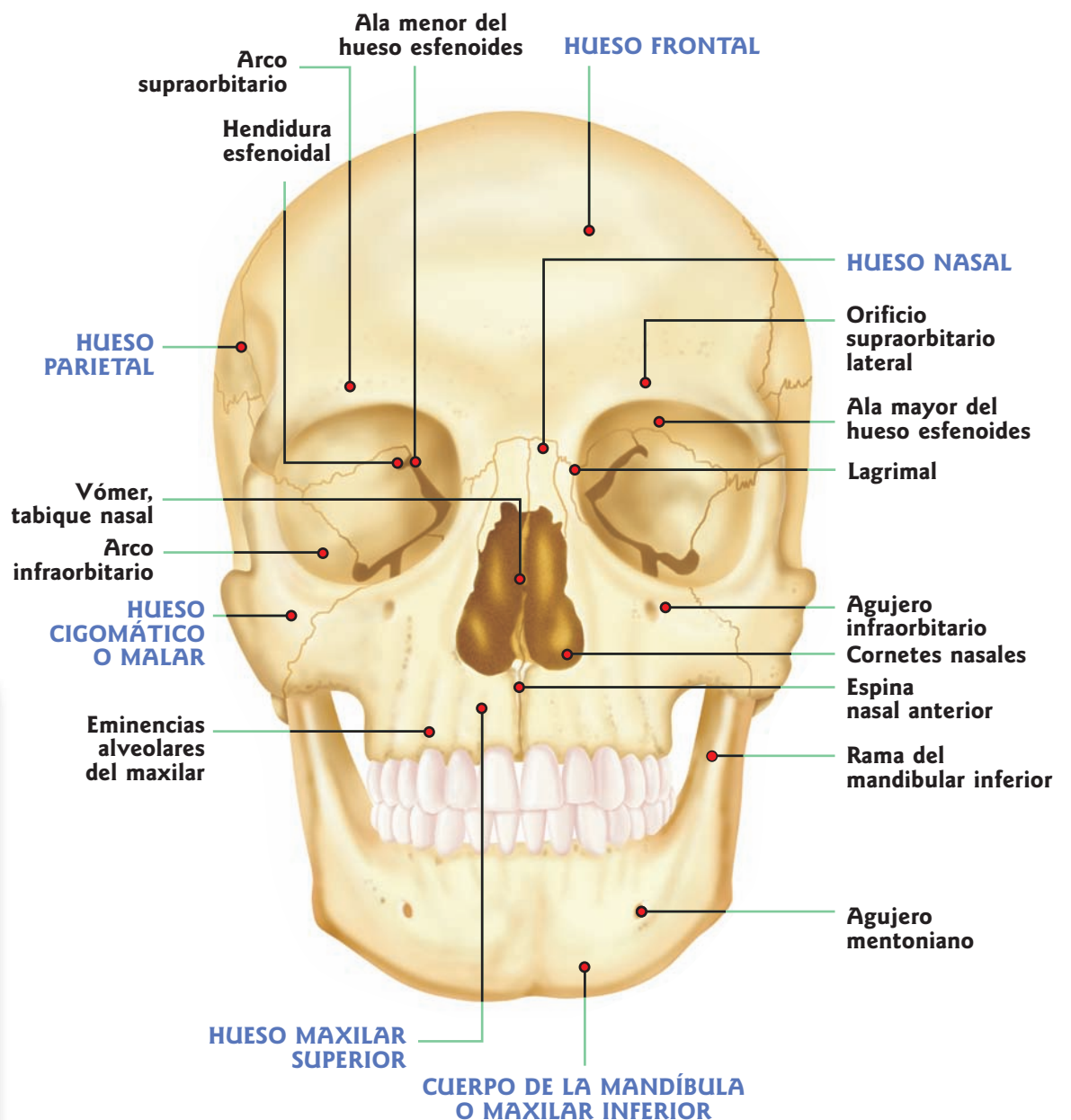
El esqueleto de la cabeza comprende dos partes: el **cráneo** y la **cara**. El **cráneo** consta de una cobertura, la bóveda craneana, y de un fondo, la base del cráneo. Es una caja ósea que contiene el **encéfalo** (cerebro, cerebelo, etc.). Está constituido por 8 huesos constantes y por unas piezas óseas inconstantes llamadas **huesos wormianos**.

En la parte media, se ubican cuatro huesos impares: frontal, etmoides, esfenoides y occipital. A los costados de esta región, se encuentran los huesos pares: 2 temporales y 2 parietales.


La **mandíbula superior** de la cara está constituida por 13 huesos: el maxilar superior, los malares, los palatinos, el vómer, los huesos propios de la nariz y el unguis o hueso lagrimal. La **mandíbula inferior** está representada por un solo hueso: el **maxilar inferior**.

En el cráneo y en la cara, se alojan los órganos de los **sentidos**.

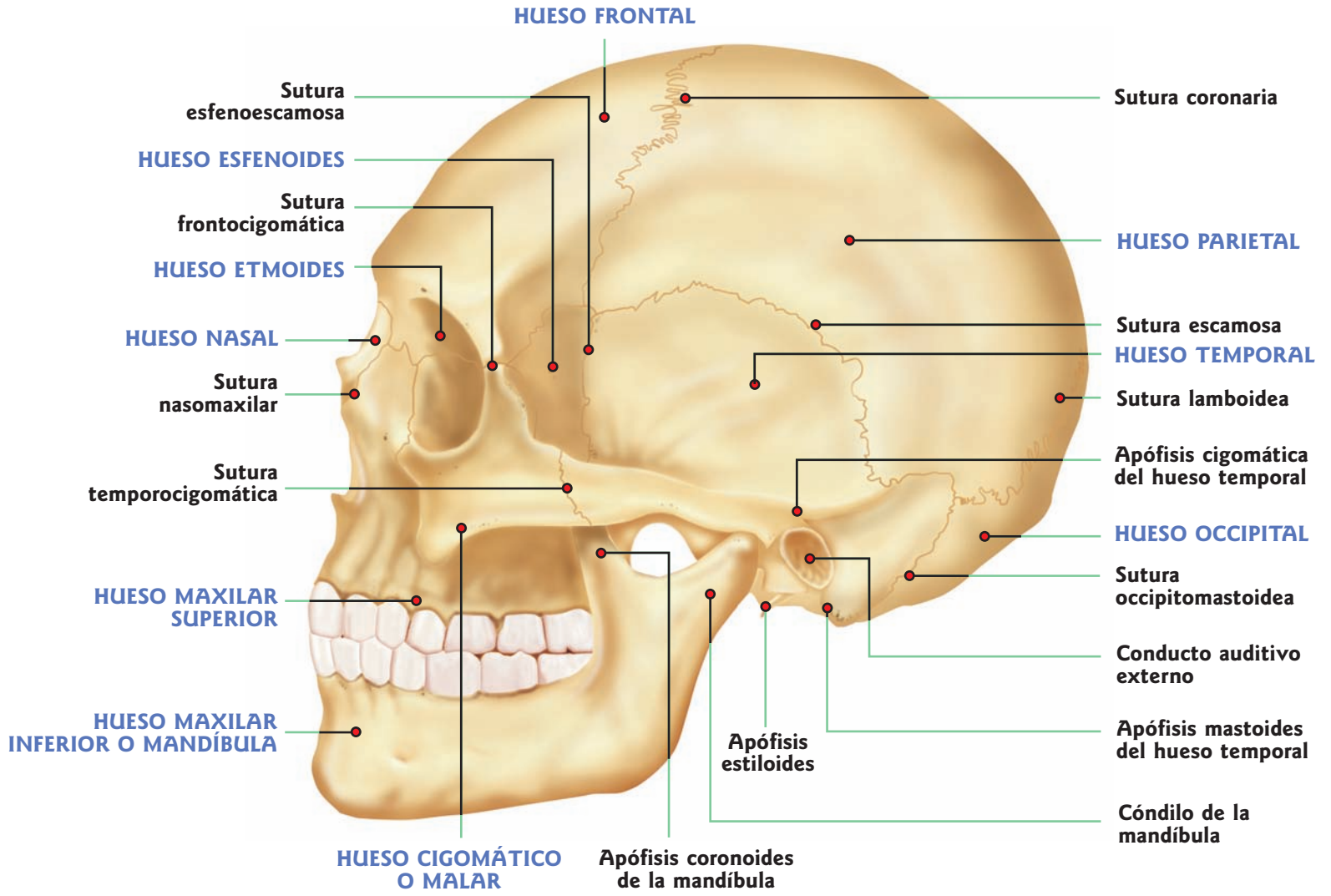
## VISTA ANTERIOR



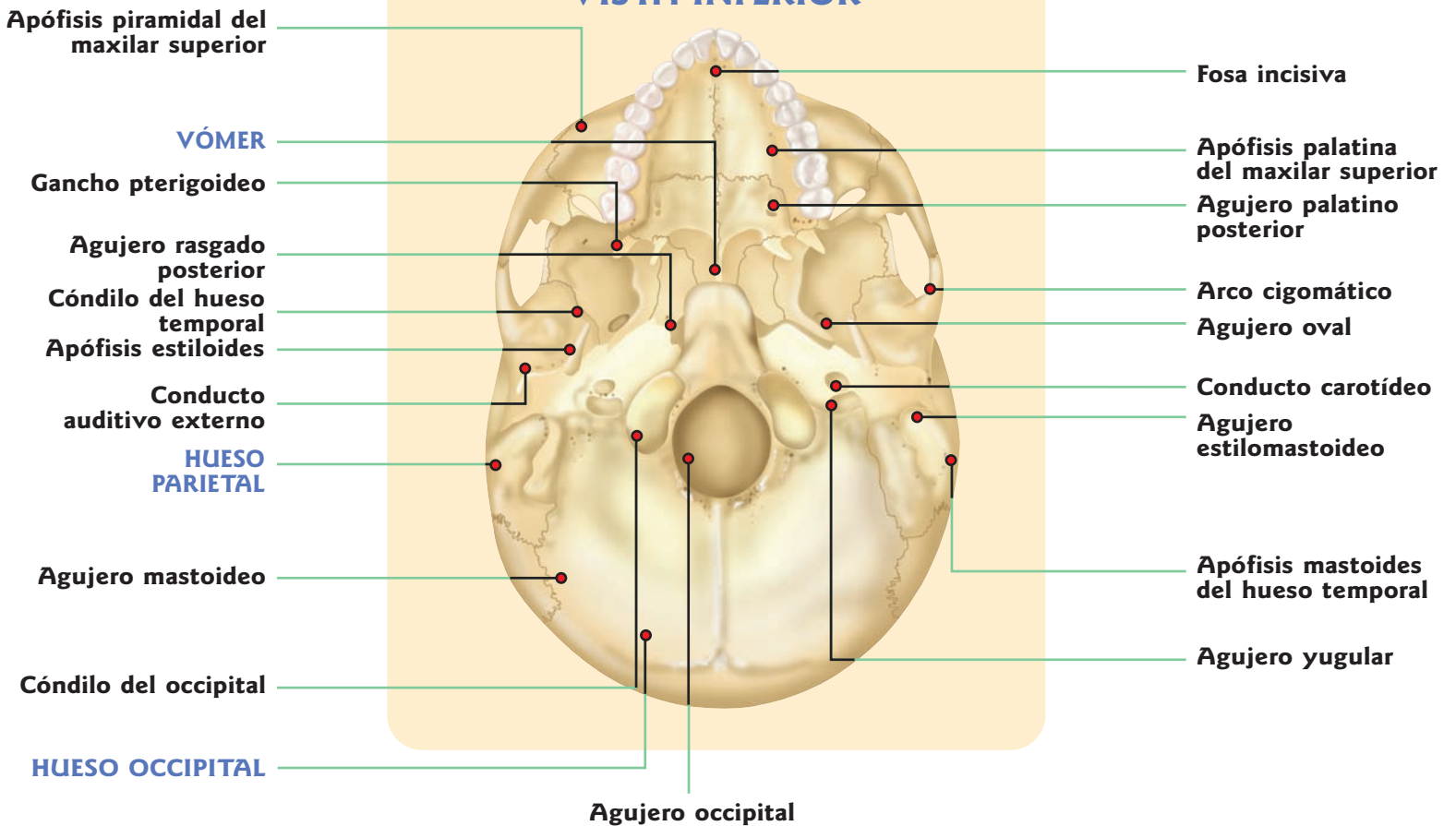
Todos los huesos del cráneo, salvo el maxilar inferior, están soldados entre sí. Esta estructura nos asegura la protección de los órganos que se alojan en la cabeza.



## VISTA LATERAL



## VISTA INFERIOR



# Esqueleto del tronco

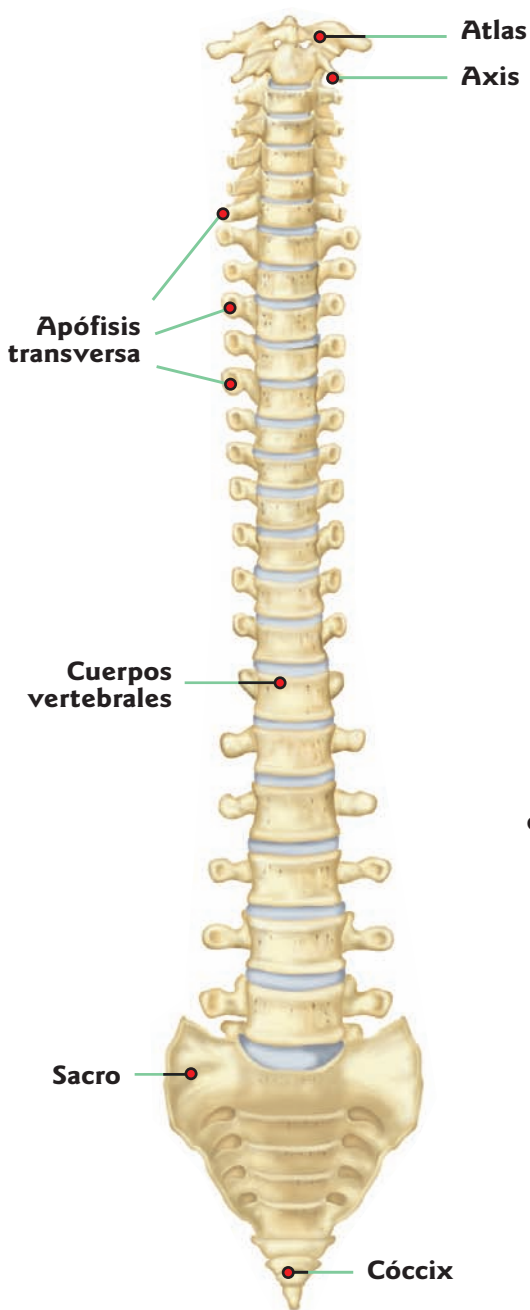
La desviación de la columna del eje central del cuerpo se denomina **escoliosis**. Si es moderada, se corrige con ejercicios que fortalecen la musculatura de la espalda.

En la parte media del tronco, se encuentra la **columna vertebral**, formada por **33 vértebras**, que se disponen una sobre otra. Son localizables al tacto en la zona de la espalda.

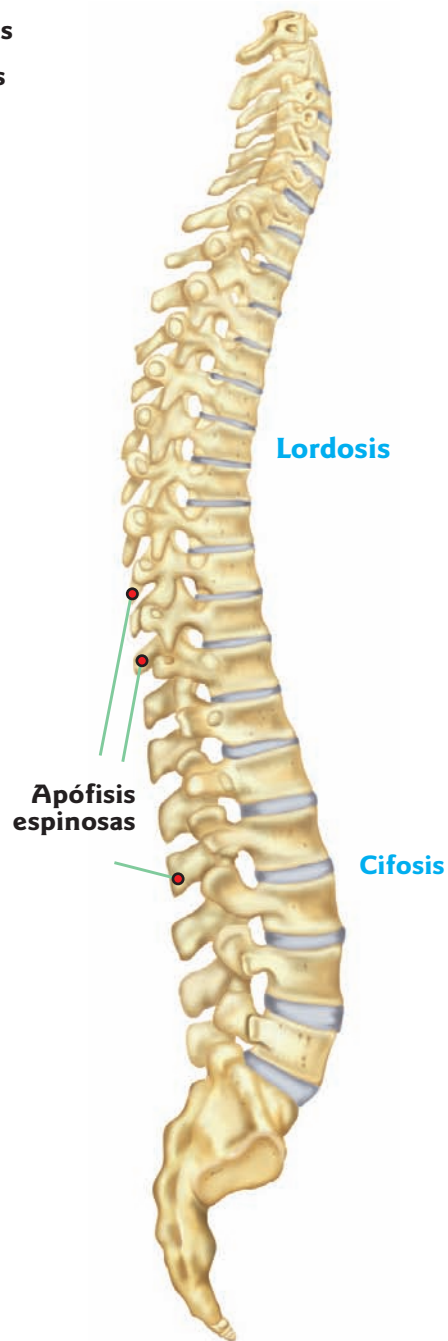
La columna vertebral se divide en cuatro regiones:

- La región cervical, ubicada entre la cabeza y el tórax.
- La región dorsal, entre el cuello y la base del tórax.
- La región lumbar, en la zona inferior de la espalda.
- La región pélvica o sacrococcígea, el extremo terminal de la columna.

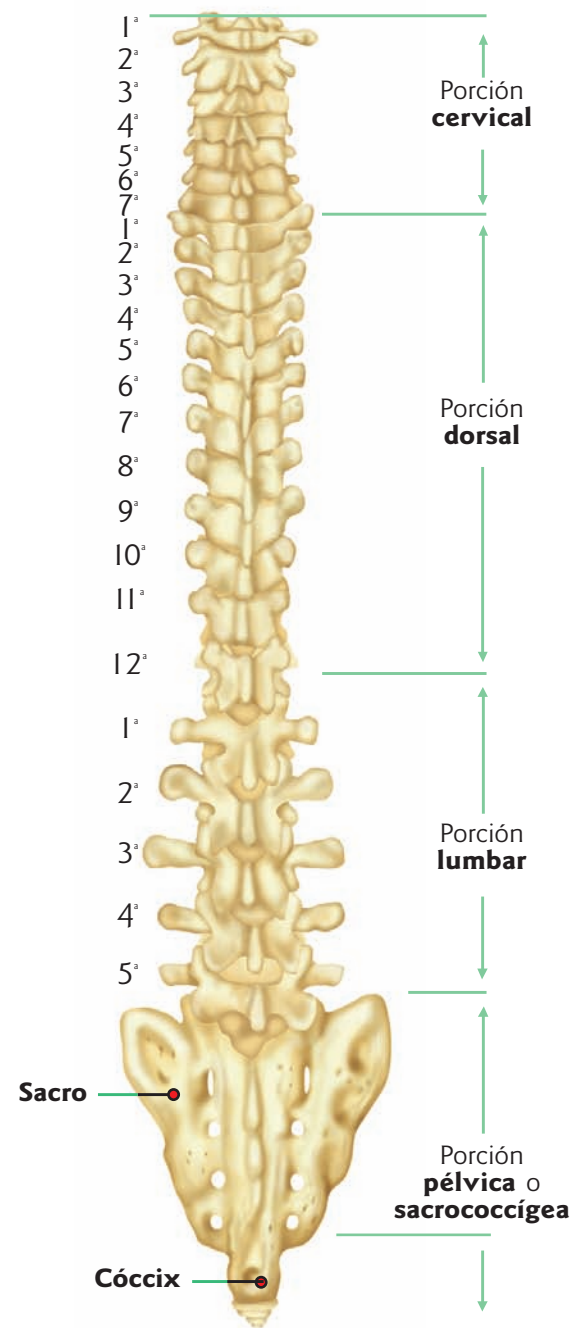
## COLUMNA VERTEBRAL O RAQUIS



VISTA ANTERIOR



VISTA LATERAL



VISTA POSTERIOR

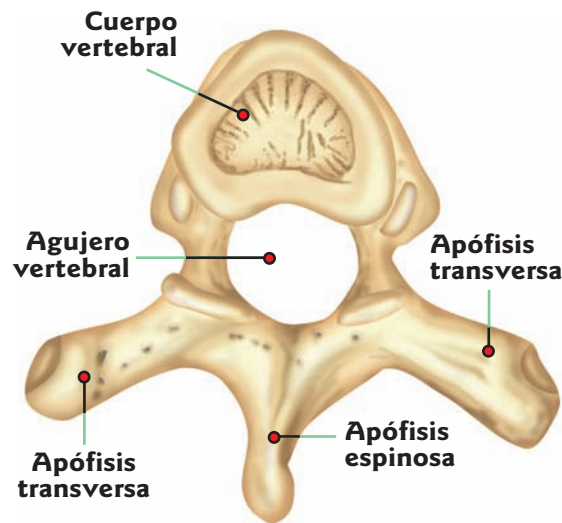
Ver **escoliosis** en **pág. 58**

Las **vértebras** son huesos cortos, con tejido esponjoso en su interior. Su estructura presenta las siguientes partes: **cuerpo**, **apófisis espinosa**, **apófisis transversas**, **agujero vertebral** o **central**.

Por éste pasa la **médula espinal**, por eso se lo llama también *conducto espinal* o *raquídeo*.

Entre dos vértebras se delimitan los *agujeros de conjunción*, por los que salen los nervios raquídeos.

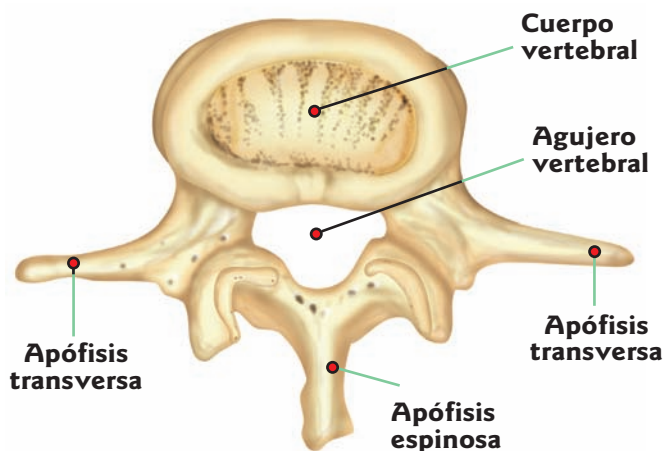
### VÉRTEBRA DORSAL: vista superior



Son más gruesas que las cervicales pero su agujero vertebral es más pequeño y redondo; y tienen menor movilidad.

Son el sostén de las costillas, con las cuales se articulan, y por esa razón presentan *carillas articulares*.

### VÉRTEBRA LUMBAR: vista superior



Poseen un cuerpo más voluminoso que el de las demás vértebras, y sus articulaciones son bastante móviles. Poseen apófisis espinosas muy desarrolladas y apófisis transversas parecidas a costillas.

### Hueso sacro

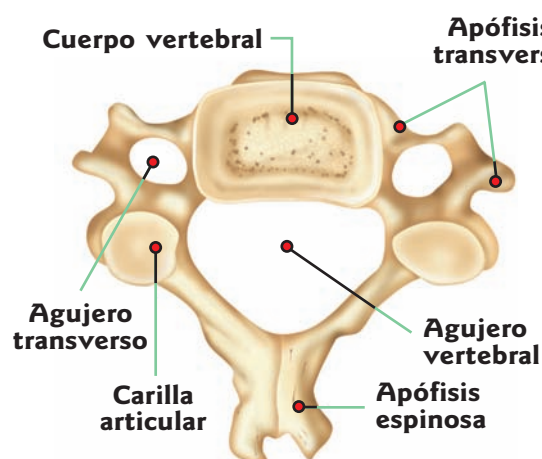
Está formado por la soldadura de las cinco vértebras coccígeas, que se fusionan en la edad adulta. Presenta una forma aplanada de adelante hacia atrás y es más voluminoso por arriba que por abajo. En su parte central, se delimita el conducto sacro, por donde se extiende la médula espinal. De sus conductos transversales, salen los nervios sacros.

**Ver médula espinal en pág. 123**

### Hueso cóccix

Es un pequeño hueso de forma triangular, que está formado por 4 ó 5 vértebras rudimentarias. Se articula con el sacro y forma la extremidad inferior de la columna vertebral.

### VÉRTEBRA CERVICAL: vista superior



El cuerpo de estas vértebras es más ancho pero menos grueso que el de las otras. Presentan un agujero grande y triangular, y tienen más movilidad. La primera se denomina *atlas* y no posee un cuerpo vertebral como las demás. La vértebra que le sigue es el *axis*, que posee una apófisis denominada *odontoides*, por medio de la cual se articula con el *atlas* y que permite la rotación lateral del cuello.

# Huesos de la caja torácica

Sobre cada vértebra dorsal se articula una costilla, por lo cual hay 12 pares de costillas, que se unen por delante al esternón. Las vértebras dorsales, las costillas y el esternón constituyen una gran cavidad, el tórax, que protege el corazón, los pulmones, el esófago y la tráquea. Esta cavidad se extiende desde el cuello hasta el vientre.

El **esternón** se ubica en la región anterior del tórax, entre las primeras 7 costillas, llamadas **costillas verdaderas**.

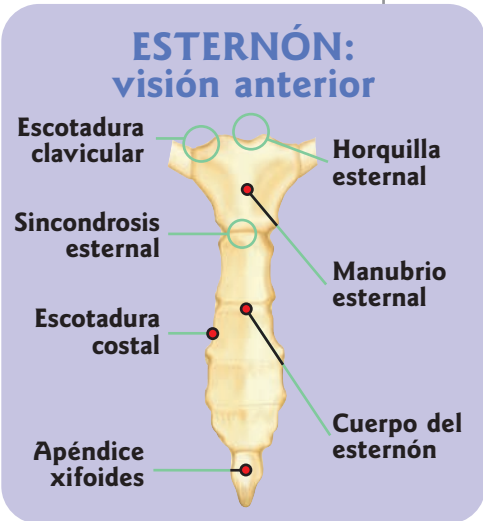Es un hueso plano e impar, de 15 a 20 cm de longitud y 5 a 6 cm de ancho. En

sus costados se ubican las superficies que se articulan con las costillas (escotaduras).

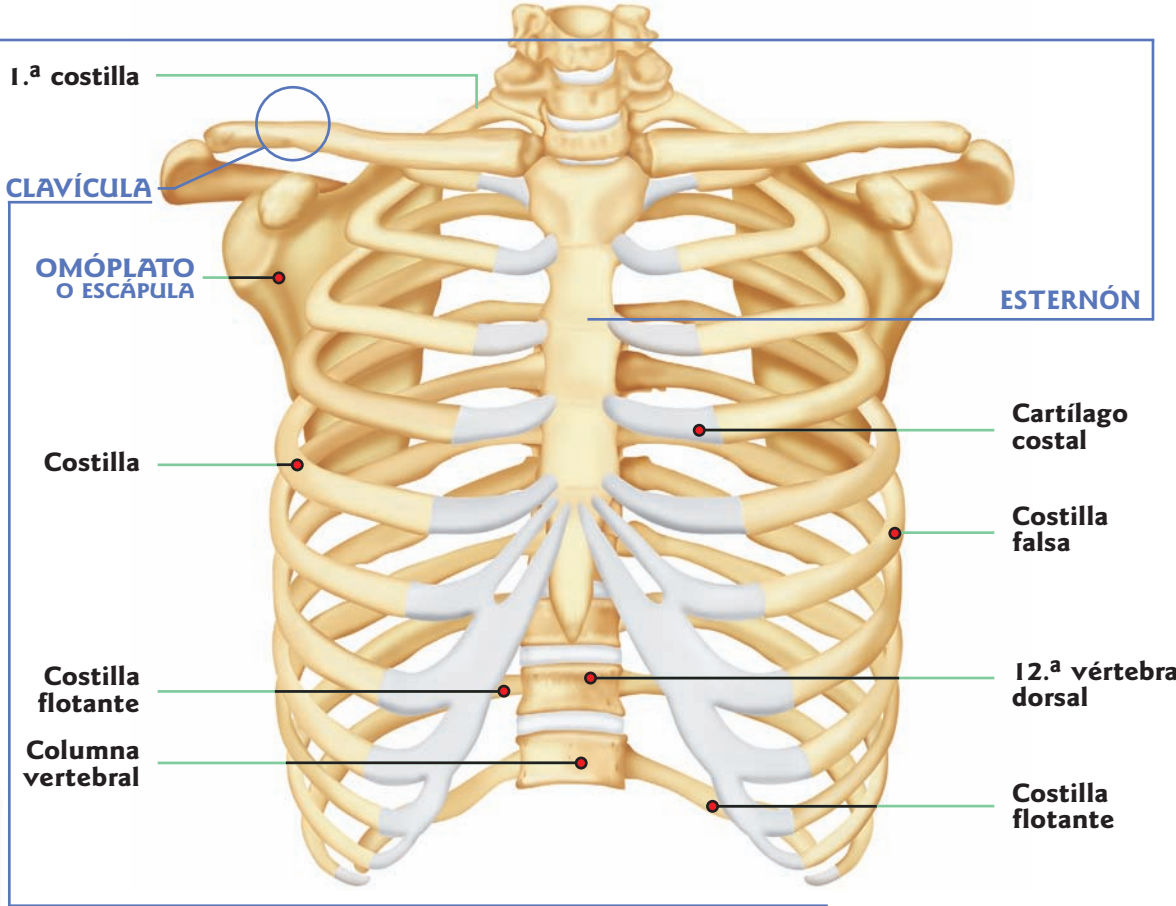
Las **costillas** son huesos planos y largos, que se doblan hacia adelante. Las 7 primeras (costillas verdaderas) se extienden desde la columna vertebral hasta el esternón, con el que están unidas por medio del cartílago costal o costilla cartilaginosa.

Las 4 siguientes se denominan costillas *falsas*; no se articulan directamente con el esternón, sino que se unen con la inmediatamente superior (última costilla verdadera) por medio de un cartílago común.

Las 2 últimas son más cortas que las demás y no llegan al esternón: se llaman costillas *flotantes*.



## TÓRAX: vista anterior

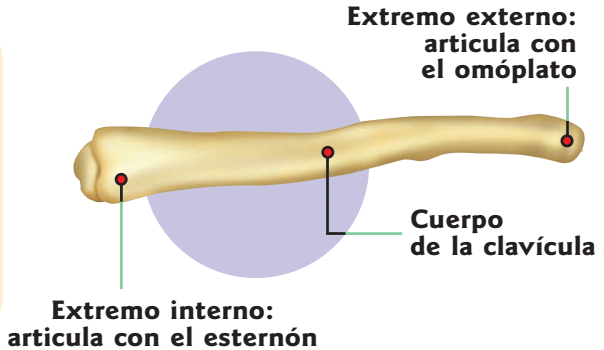


Ver respiración mecánica en pág. 79



La movilidad de las costillas es fundamental para la **respiración mecánica**. Durante la inspiración, la caja torácica se ensancha al ampliarse los espacios intercostales. Cuando vuelven a su lugar, los espacios intercostales se achican y el aire sale de los pulmones, de la misma manera que en un fuelle.

## CLAVÍCULA: vista anterior



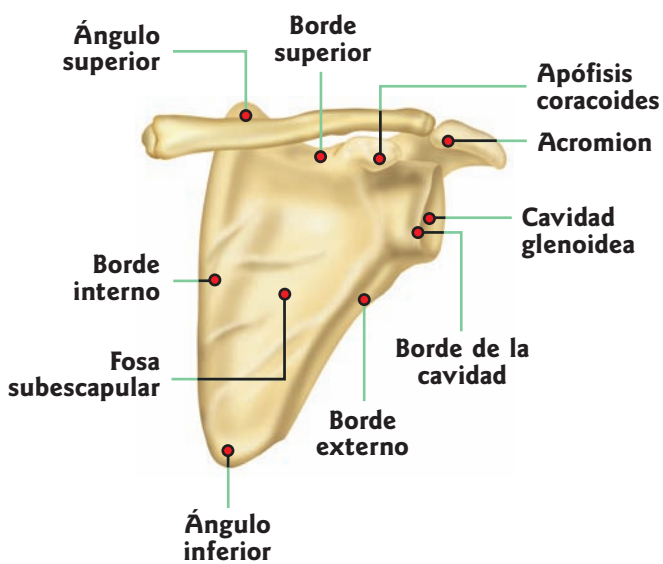
# Huesos de la cintura escapular y los miembros superiores

La **cintura escapular** u **hombro** está constituida por dos huesos: la **clavícula** y el **omóplato** o **escápula**.

La **clavícula** es un hueso largo, con forma de *s itálica*. Se encuentra entre el omóplato y el esternón, con los cuales se articula. Ubicadas a ambos lados de la columna vertebral, forman la parte superior de los hombros.

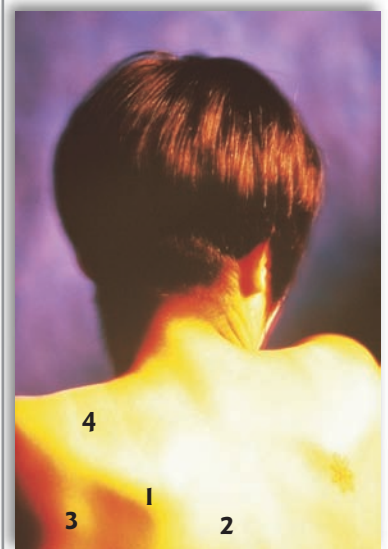
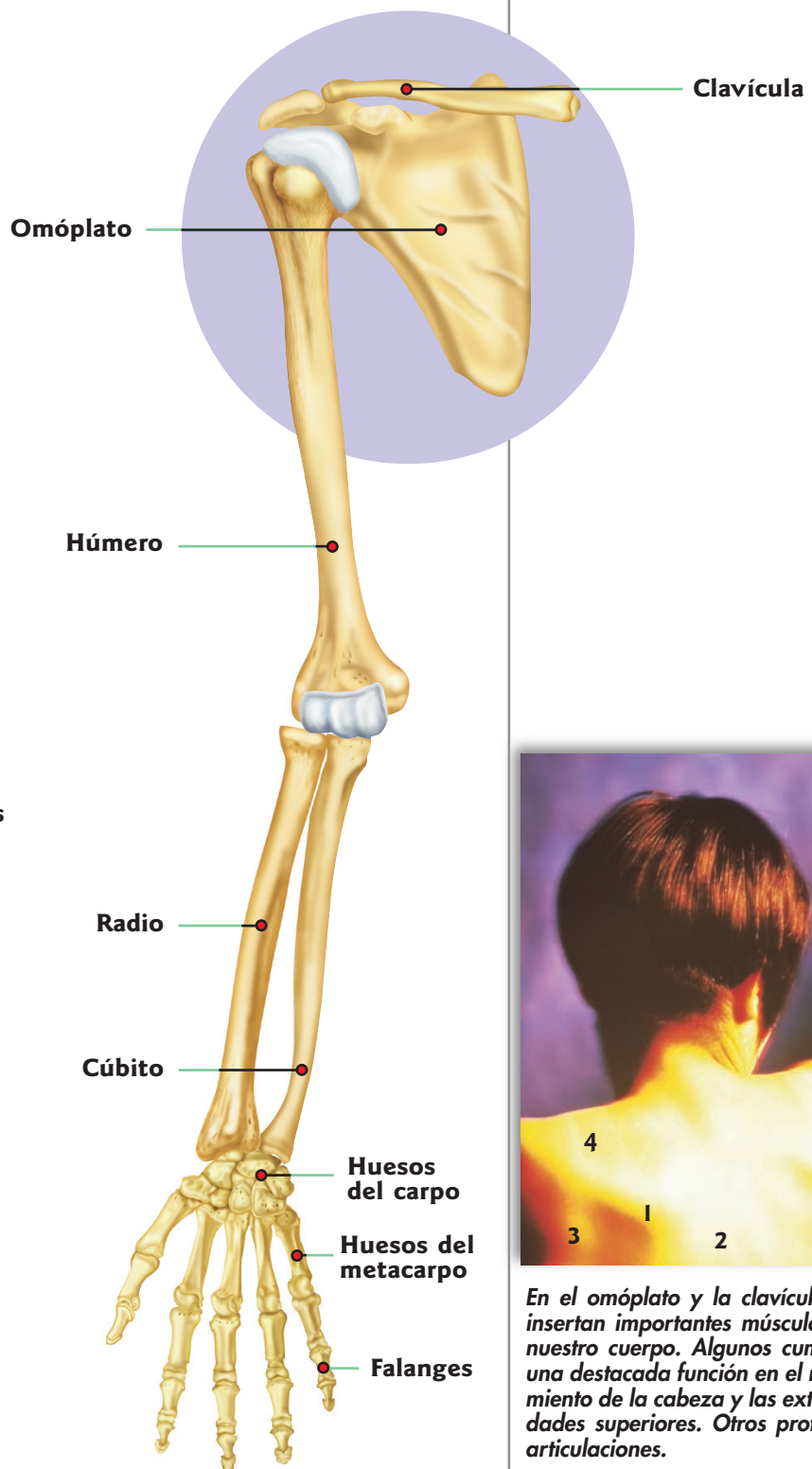
El **omóplato** es un hueso par con forma de triángulo, ubicado en la parte posterior y superior del tórax. Se articula con el húmero por medio de una superficie cóncava: la *cavidad glenoidea*. En su cara posterior presenta una superficie sobresaliente y aplanada, la *espinas del omóplato*, que termina en una apófisis voluminosa, el *acromion*, donde se articula con la clavícula por medio de carillas articulares, una cápsula articular y diversos ligamentos.

## OMÓPLATO O ESCÁPULA: vista costal



La *diáfisis* de la clavícula se palpa a través de la piel. El ángulo inferior del omóplato suele localizarse a nivel del séptimo espacio intercostal.

## HUESOS DEL MIEMBRO SUPERIOR: vista dorsal



En el omóplato y la clavícula, se insertan importantes músculos de nuestro cuerpo. Algunos cumplen una destacada función en el movimiento de la cabeza y las extremidades superiores. Otros protegen articulaciones.

- 1 Espina del omóplato
- 2 Borde vertebral del omóplato
- 3 Músculo infraespinoso
- 4 Músculo trapecio

1. Hombro
2. Brazo
3. Antebrazo
4. Mano



El cúbito es fácilmente palpable. El olécranon sobresale en el codo.

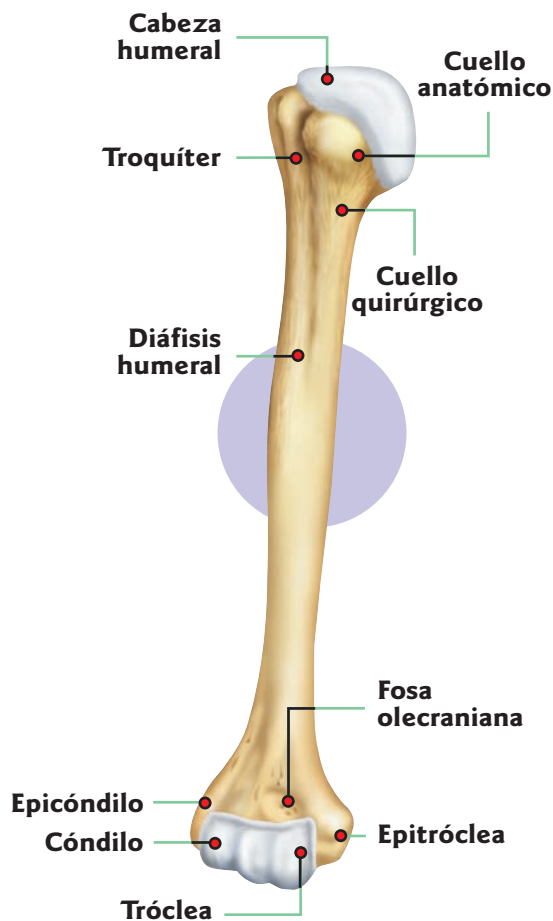


Cuando una persona cierra el puño, flexiona todas sus articulaciones, y las cabezas de los metacarpianos forman los nudillos.

El esqueleto de las extremidades superiores presenta tres regiones: los **brazos**, los **antebrazos** y las **manos**.

Los brazos están formados por un solo hueso, el **húmero**, que se extiende desde el hombro al codo. Es un hueso largo, par, con una cabeza redondeada, que se articula con la cavidad glenoidea de la escápula. El extremo inferior presenta una superficie articular, el **cóndilo**, por donde se articula con el radio; y tres prominencias, la **tróclea**, que se articula con el cúbito, el **epicóndilo** y la **epitróclea**; en ellas se fijan los ligamentos y cartílagos que conforman la articulación del codo.

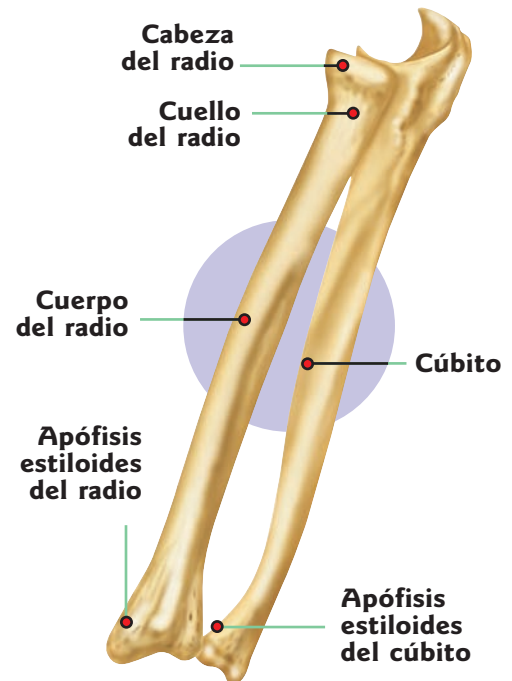
### HÚMERO: cara dorsal



Los antebrazos presentan dos huesos, el **cúbito** (interno) y el **radio** (externo).

El **cúbito** es un hueso par, largo y más grueso en su extremo superior, que forma el borde posterior del antebrazo y se extiende desde la parte de atrás del codo hasta la muñeca, paralelamente al radio. Su extremo superior presenta una eminencia parecida a un garfio, el **olécranon**—que forma la punta del codo— y una superficie curva interior—la **cavidad sigmoidea**— por la que se articula con el húmero. Su extremo inferior se articula con los huesos del carpo.

### CÚBITO Y RADIO: cara anterior

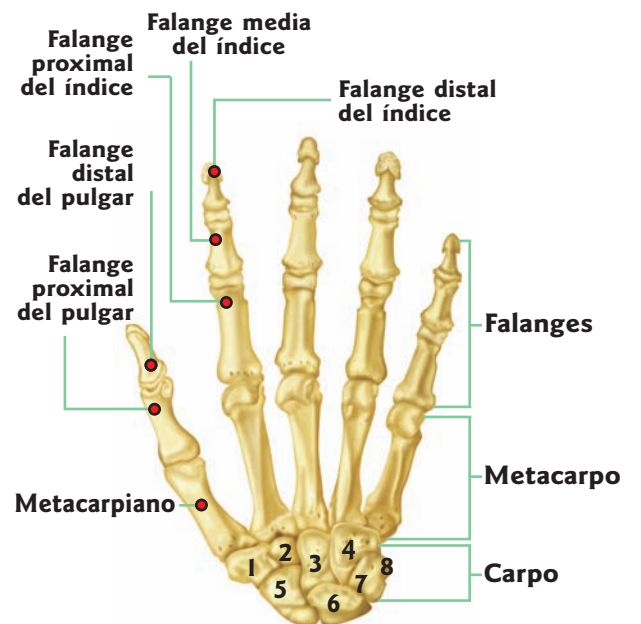


El **radio**, hueso par y largo, forma el borde anterior del antebrazo. Su extremo inferior es más grueso que el superior, y se articula con el cúbito y con los huesos del carpo. Su extremo superior se articula con el cúbito y el húmero.

El cúbito y el radio se articulan entre sí, tanto en el extremo superior como en el inferior. Cuando giramos la palma de la mano hacia arriba y hacia abajo, ambos huesos se cruzan.

En las manos, pueden distinguirse tres zonas: **carpo** (muñeca), **metacarpo** (palma de la mano) y **falanges** (dedos).

### HUESOS DE LA MANO: vista dorsal

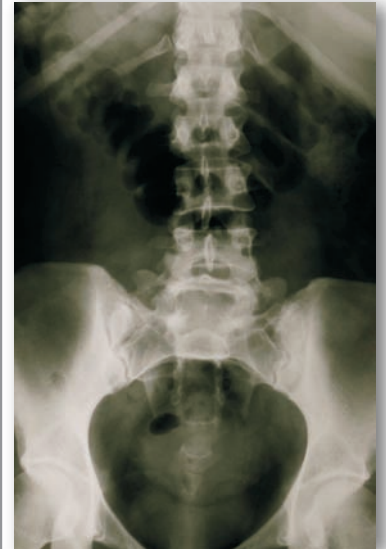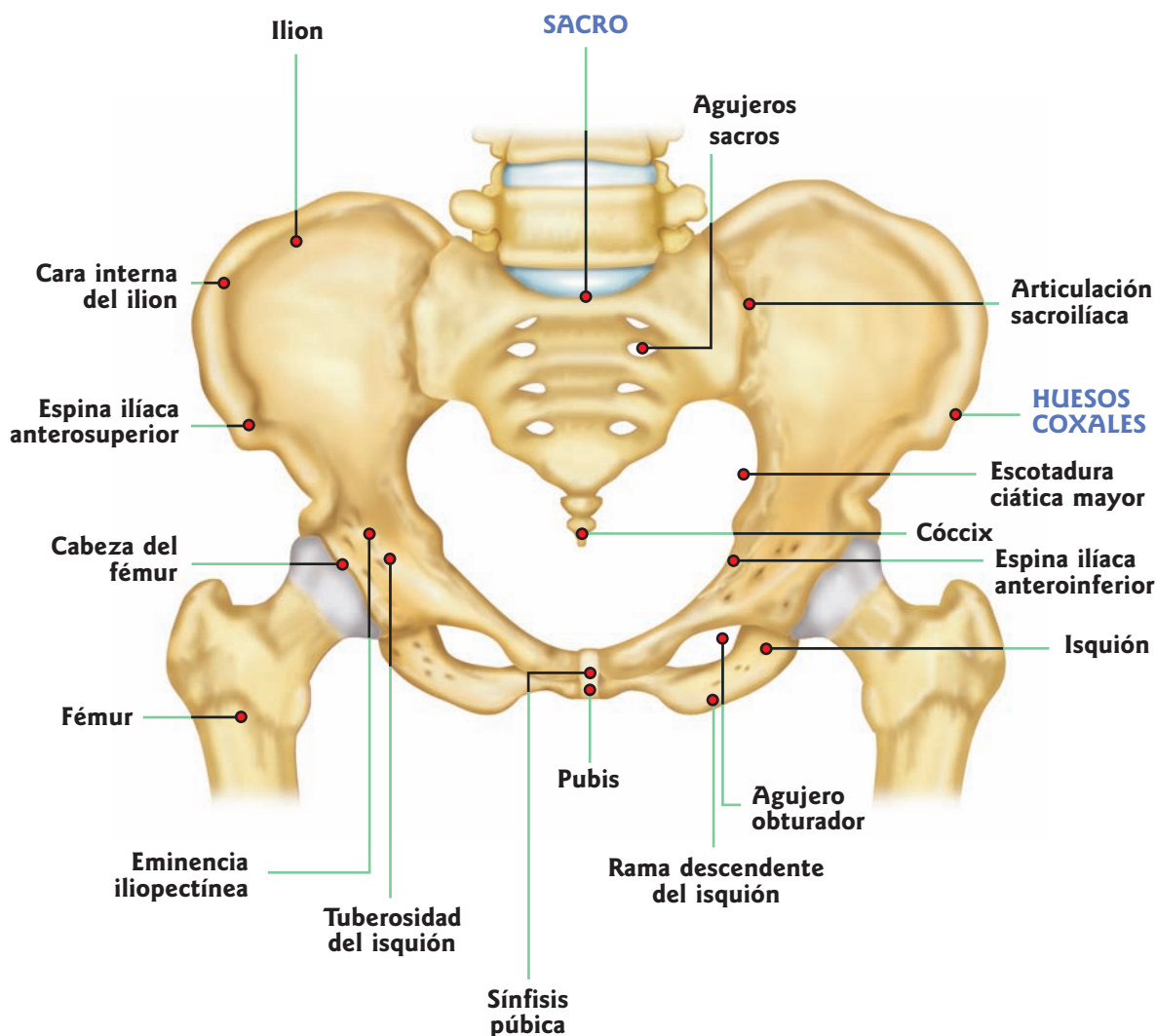


1. Trapecio
2. Trapezoides
3. Grande
4. Ganchoso
5. Escafoides
6. Semilunar
7. Piramidal
8. Pisiforme

# Cintura pélvica y huesos de los miembros inferiores

La **cintura pélvica** o **cadera** es una cavidad en forma de cuenca que está conformada por los huesos **coxales**, ubicados simétricamente con respecto a la columna vertebral. Cada uno está formado por tres huesos planos soldados entre sí: *pubis*, *isquión* e *ilion* (desde abajo hacia arriba). En su parte superior y hacia atrás, se unen al **sacro**. Se unen entre sí por medio de la *sínfisis púbica*, ubicada en la parte inferior y hacia delante. Por medio de la *cavidad cotiloidea* o *acetábulo*, se articula con el húmero. Junto con el *sacro* y el *cóccix*, forman un anillo óseo que conforma la pelvis, sobre la que descansa la columna vertebral.

## PELVIS: vista anterior



Radiografía que muestra la pelvis.

Es común la fractura de cadera en personas mayores o de edad avanzada. A diferencia de lo que pasaba décadas atrás, actualmente es posible recuperar la locomoción mediante la implantación de prótesis.

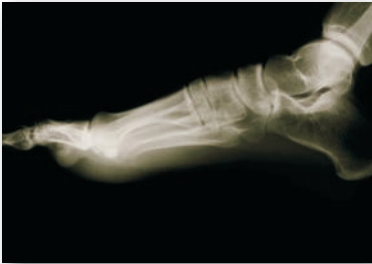

Hasta la pubertad, las tres piezas que conforman el coxal están unidas por cartílagos, pero luego se osifican y forman un único hueso.

La pelvis de la mujer es más ancha que la del hombre y su disposición es diferente, ya que, en el momento del parto, el bebé debe pasar a través de ella. Para eso, el diámetro de su cabeza se acomoda por medio de giros.

Ver fémur en pág. 46

Radiografía del pie.



1. Muslo
2. Pierna
3. Pie



Todos los huesos del tarso son cortos, mientras que los del metatarso y las falanges son largos.

Al igual que en las extremidades superiores, se distinguen tres regiones: los **muslos**, las **piernas** y los **pies**.

El hueso del **muslo** es el **fémur**, el más largo y fuerte del cuerpo humano. Su extremo superior presenta una cabeza redonda que se articula con la cavidad cotiloidea de la cintura pélvica. Los **trocánteres** son eminencias que sirven de base de sustento para los músculos.

En el extremo inferior se encuentran **dos cóndilos**, que permiten la articulación en bisagra de la rodilla. En ella se encuentra la **rótula**, un hueso corto y aplanado de adelante hacia atrás, que se desarrolla en el tendón del músculo cuádriceps.

La **pierna** está formada por dos huesos: la **tibia** y el **peroné**.

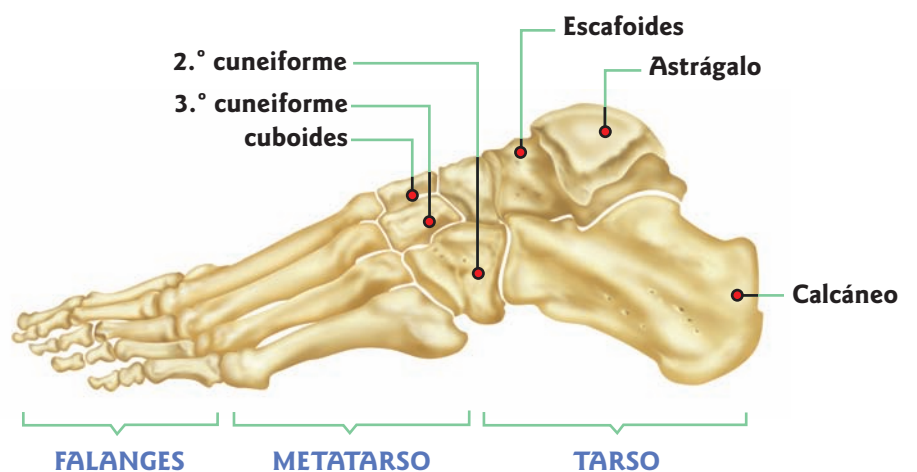
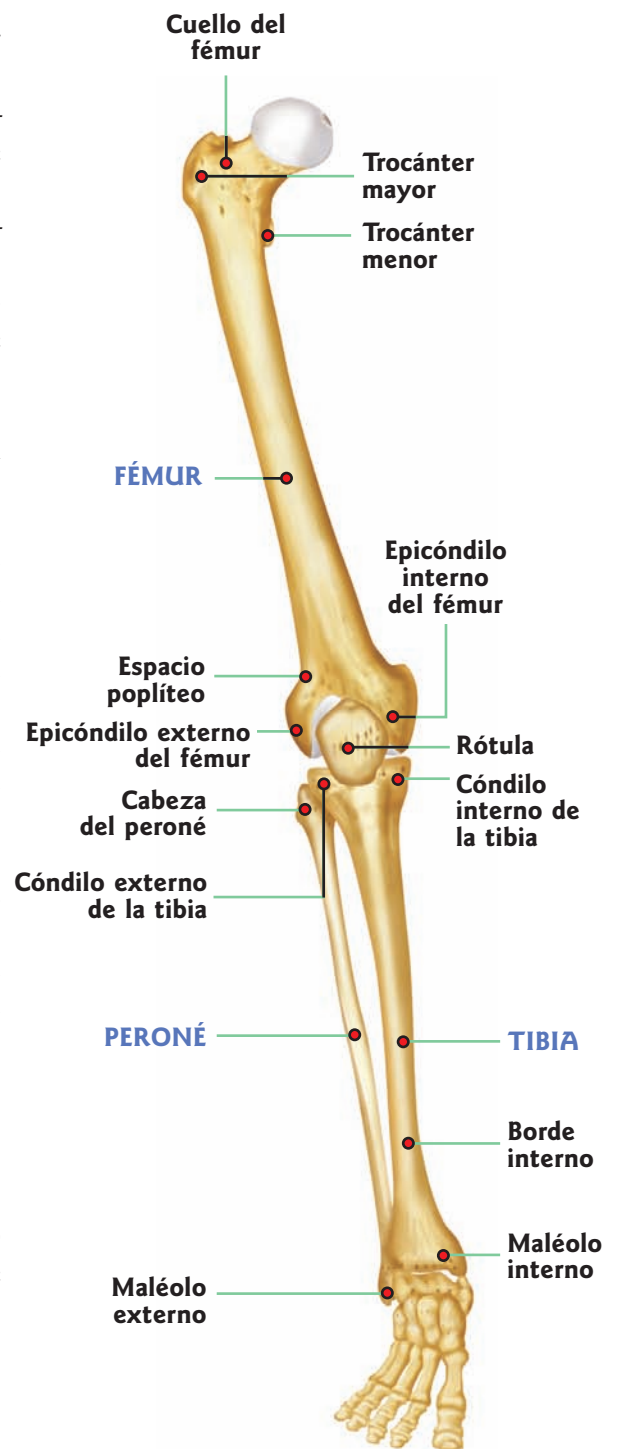
La **tibia** es un hueso largo y par, ubicado en la parte anterior e interna de la pierna. Las superficies articulares de su extremo superior se articulan con los **cóndilos** del fémur, formando la rodilla. Su extremo inferior se articula con el peroné y con uno de los huesos del tarso (talón).

Presenta una apófisis descendente, el **maléolo interno**, que forma una prominencia en la parte interior del tobillo.

El **peroné** es un hueso largo y par, más delgado que la tibia. Se ubica en la parte externa de la pierna y se articula con la tibia por su extremo superior. Termina en el **maléolo**, que forma la protuberancia externa del tobillo.

El **pie** está formado por los **huesos del tarso**, del **metatarso** y las **falanges**. Los **huesos del tarso** se disponen en dos filas: una anterior y otra posterior, que forma el talón. El **metatarso** está formado por huesos largos. Los huesos de los dedos se llaman **falanges**.

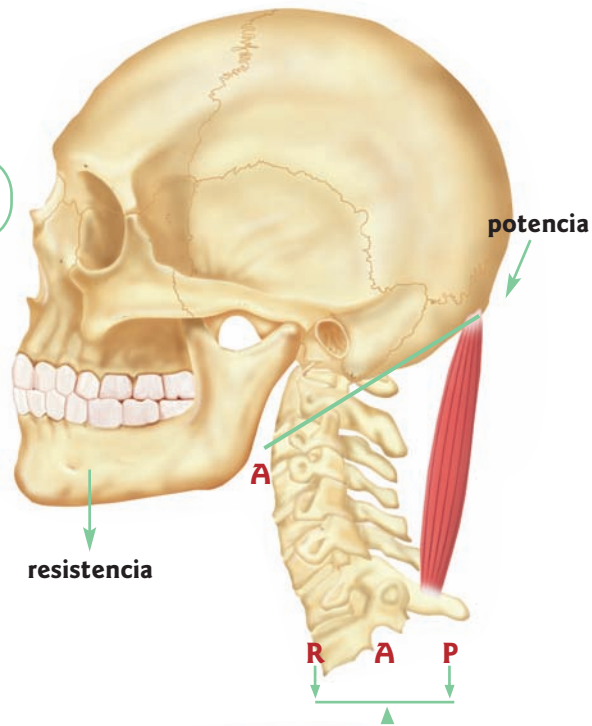
### HUESOS DE LA EXTREMIDAD INFERIOR: vista anterior



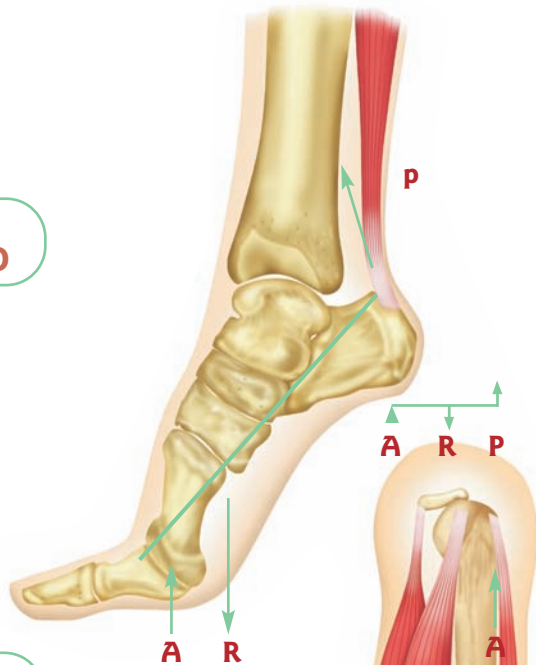
# Las palancas del cuerpo humano

En una palanca encontramos los siguientes elementos: un *punto de apoyo (A)*, donde la palanca se afirma; un *punto de resistencia (R)*, que está en contacto con el cuerpo y sufre la influencia de la palanca, y un *punto de potencia (P)*, donde se aplica la fuerza. En nuestro cuerpo tenemos muchas palancas funcionando, que llevan a los músculos a mover los huesos y determinan el funcionamiento de las articulaciones.

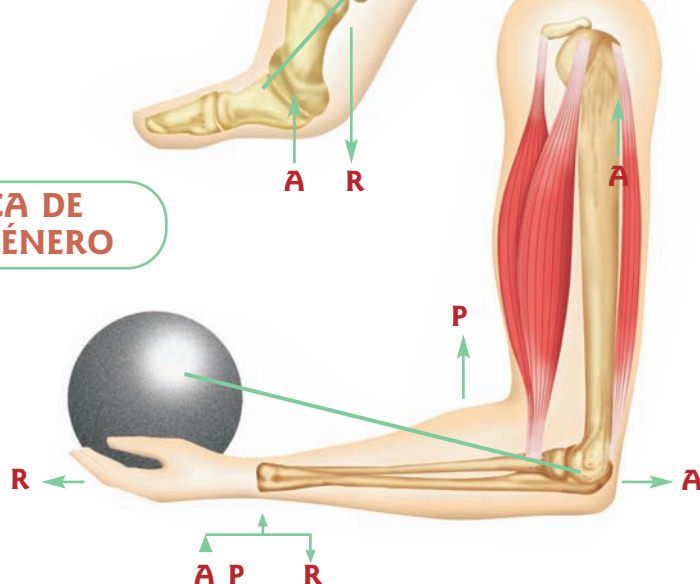
## PALANCA DE PRIMER GÉNERO



## PALANCA DE SEGUNDO GÉNERO



## PALANCA DE TERCER GÉNERO




## Contracción muscular

Un músculo muestra **dos puntos de inserción**, uno **fijo** y otro **móvil**. Cuando se contrae, acerca un hueso, mientras que otro permanece fijo. Este impulso nervioso llega al músculo a través de los **nervios motores** que coordinan el movimiento mismo. En el proceso de contracción de los músculos, intervienen principalmente estructuras musculares de dos tipos, que muestran una gran complejidad. Estas estructuras se denominan **cardíacas estriadas** y **lisas**. El impulso es transmitido por el **sistema nervioso**.

También se detecta que existen **escleroproteínas** distribuidas en el tejido muscular, indispensables para poner en movimiento el conjunto óseo, para efectuar todo el trabajo cardíaco, para deglutir los alimentos y, en general, para todos los movimientos del cuerpo.

Ver nervios motores en pág. 125

La palanca de tercer género nos permite aproximar objetos, arrastrarlos, y golpear un material, entre otras actividades.



# Características de los huesos

Para poder cumplir con sus funciones específicas, los huesos presentan una especial composición y estructura. También están diseñados de acuerdo con la región del cuerpo en la que se encuentran. Si bien parecen rígidos como rocas, son órganos muy dinámicos: en ellos se producen procesos de formación y de intercambio.

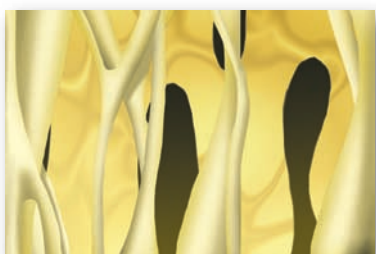
Ver músculos  
en pág. 52

Ver glóbulos rojos,  
glóbulos blancos  
y plaquetas  
en pág. 99

La capa externa o periostio está formada por columnas sólidas de material óseo. Cubre el cuerpo de los huesos de las extremidades.



El hueso esponjoso derecho, o capa interna, es blando y presenta pequeñas cavidades ocupadas por vasos sanguíneos, grasa y médula ósea.



- Los **huesos** cumplen varias funciones:
- dan forma al cuerpo;
  - soportan y protegen los tejidos blandos;
  - sirven de punto de inserción a **músculos**, ligamentos y tendones;
  - les dan estabilidad a las articulaciones;
  - constituyen un depósito de reserva de minerales que el organismo retira o aporta según sus necesidades;
  - en ellos se producen los **glóbulos rojos**, los **glóbulos blancos** y las **plaquetas**;
  - intervienen en la regulación del metabolismo del **calcio** y el **fósforo** plasmático.

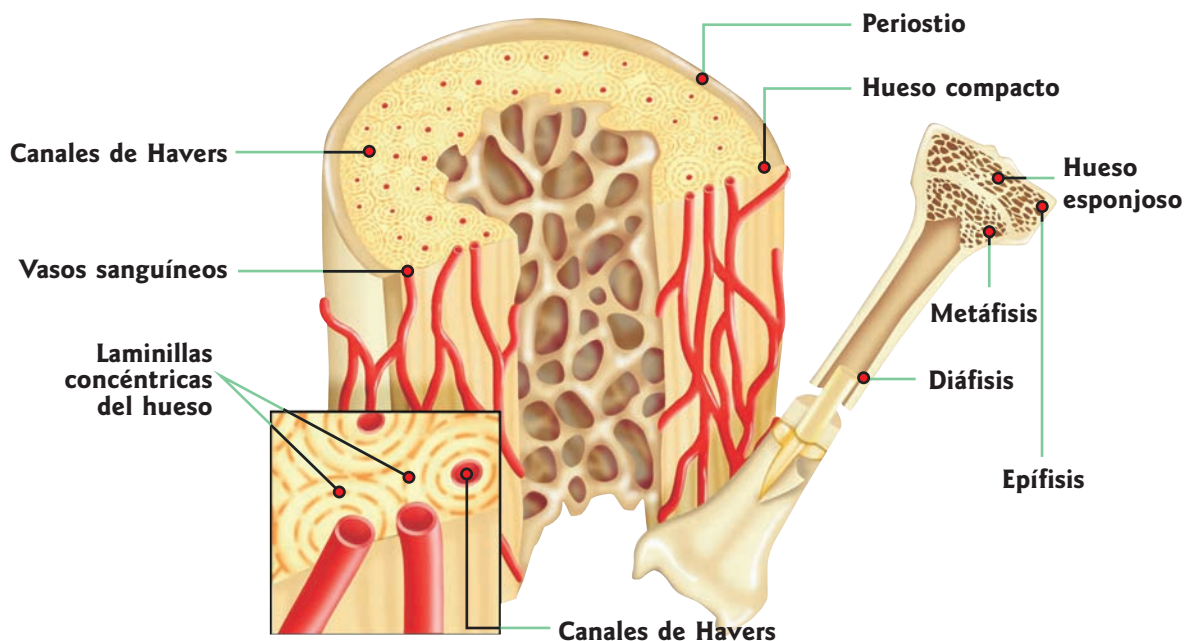
Están constituidos por una materia formada por **sustancias inorgánicas**, como *sales calcáreas*, *fosfato*, *carbonato de calcio*, *agua*, y una mezcla de **sustancias orgánicas** llamada *oseína*, que se compone de *colágeno*, *azúcares* y las *glicoproteínas*, entre otras. Los huesos, en general, presentan **dos capas**. Una **externa**, dura y compacta, constituida por células óseas vivas que conforman el **hueso compacto**. Este último posee una *matriz* proteica, dispuesta en laminillas o *lamelas*, que rodean

los *canales de Havers*, diminutos conductos que contienen los vasos sanguíneos. Dentro de las lamelas hay pequeñas cavidades, ocupadas por células óseas u **osteocitos**, que presentan muchas prolongaciones protoplasmáticas, conectadas entre sí y con los vasos sanguíneos por canales diminutos.

La capa interna —**hueso esponjoso**— es rica en células óseas y presenta cavidades ocupadas por una densa red de vasos sanguíneos y grasa, que forma espacios ocupados por **médula ósea**, sustancia blanda que da origen a las células sanguíneas.

El **periostio** es una capa delgada y dura, que forma la cubierta exterior de los huesos. Una red de vasos linfáticos, capilares y nervios lo atraviesan por unos orificios denominados *agujeros nutricios*. De este modo, el alimento llega a todas las células del hueso y se transmiten al sistema nervioso las sensaciones de dolor. Su parte externa, fibrosa y de colágeno, se une firmemente con las fibras de los ligamentos y los tendones que se insertan en el hueso.

La cavidad medular y los canales de Havers están cubiertos por el **endostio**, una envoltura fibrosa.



## ¿Cómo se forman los huesos?

El **cartilago** es el material que constituye el esqueleto del feto antes del nacimiento. En el momento de nacer, éste constituye una parte importante del hueso. A medida que una persona crece, el **tejido cartilaginoso** es reemplazado en forma gradual por el **tejido óseo**.

El proceso de formación del hueso se llama **osteogénesis**.

## ¿Cómo crecen los huesos?

Entre la cabeza ósea y el cuerpo de los huesos largos se encuentra una fina lámina: el **cartilago de crecimiento**. Las células que constituyen esta lámina se dividen constantemente y depositan calcio en la matriz proteica del hueso. Gracias a él, los huesos crecen longitudinalmente hasta que la persona cumple 20 a 25 años, aproximada-

mente, edad en que se produce la **osificación** total del cartilago y, por lo tanto, se alcanza la estatura máxima.

## ¿Cómo se reponen los huesos?

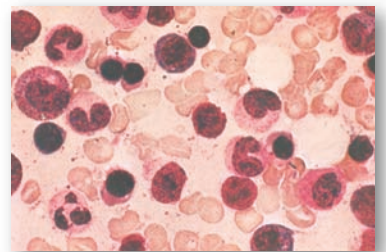
Los huesos pueden engrosarse o reponer sus partes dañadas (por ejemplo, a raíz de una fractura) gracias a la reproducción de las células del **periostio**: los **osteoblastos**, que son las células formadoras. Si un hueso se rompe, esta capa se divide y crece sobre la fractura, uniendo las dos partes.

El hueso se encuentra siempre en un proceso de formación y destrucción. Además de las células formadoras, los huesos poseen células destructoras: los **osteoclastos**. Estas células consumen el material producido por los osteoblastos con el fin de modelar adecuadamente el hueso dañado. Este proceso está regulado por hormonas.

*El cartilago es el material que constituye el esqueleto del feto antes del nacimiento. Éste es reemplazado en forma gradual por el tejido óseo. En los adultos, el cartilago permanece en algunos lugares del cuerpo, como el extremo de la nariz, los discos intervertebrales, las extremidades de los huesos y en las articulaciones.*

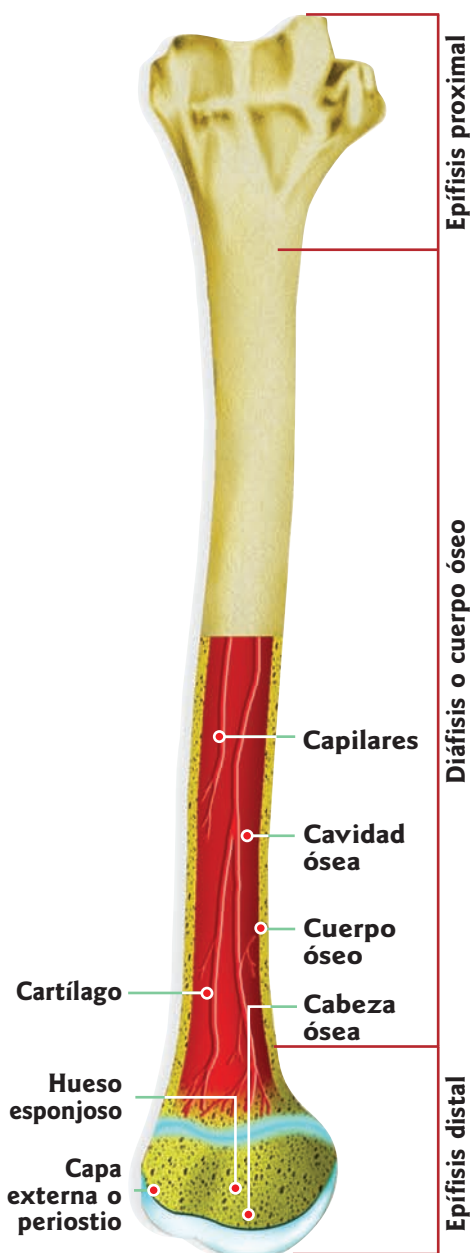


*Preparación microscópica de médula ósea.*



*El hueso regula el metabolismo del calcio y del fósforo.*

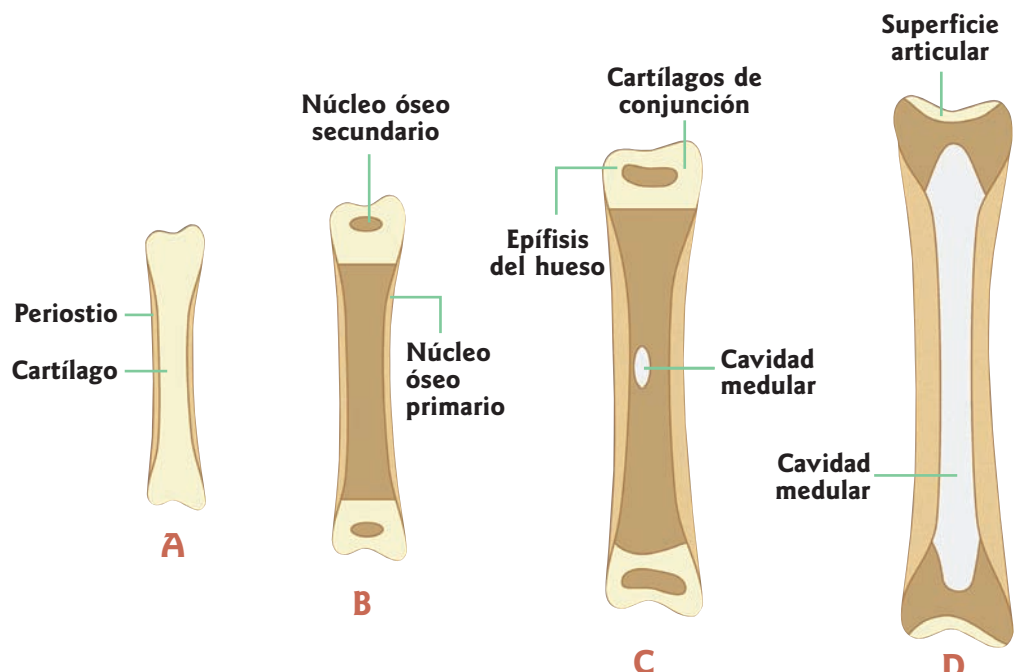
### HUESOS LARGOS



**¿Qué es la osificación?** La fina capa de cartilago que se encuentra entre la cabeza ósea y el cuerpo del hueso está constituida por células que se dividen constantemente, dando origen a un nuevo cartilago que luego es reemplazado por un hueso. Este proceso recibe el nombre de osificación y, gracias a él, los huesos crecen.

### OSIFICACIÓN DE HUESO LARGO

- A.** La membrana que envuelve al cartilago comienza a transformarse en periostio.
- B.** En el centro de este modelo condroideo se forma un núcleo óseo primario que crece, después de lo cual la sustancia cartilaginosa se osifica. La osificación también puede realizarse a partir de núcleos secundarios.
- C.** La osificación se extiende. En las epífisis se forman los cartilagos de conjunción. En el interior del hueso, parte del tejido óseo es reabsorbido y empieza a formarse la cavidad medular.
- D.** El hueso alcanza su desarrollo pleno. Los cartilagos de conjunción dan lugar a un tejido óseo. Sólo queda tejido cartilaginoso en las superficies articulares.



## Clases de huesos

Las fracturas de cadera se producen en el extremo superior del fémur a causa de una fuerza de torsión indirecta. Ocurren, generalmente, en personas débiles o de edad avanzada.

Ver músculos en pág. 52

Ver carpo en pág. 40

1. Inserción del músculo superciliar. Este músculo produce un pliegue vertical en la piel, junto a la raíz de la nariz. Por la escotadura o agujero supra-orbitario pasan los vasos y nervios supraorbitarios.

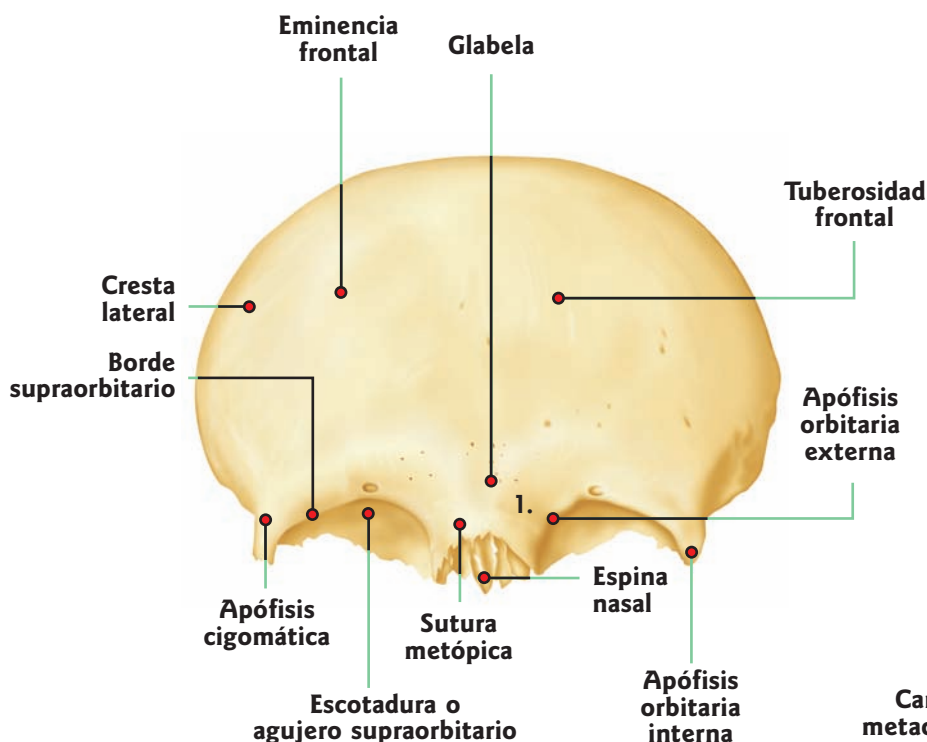
De acuerdo con su forma y su función, los huesos se clasifican en:

- huesos largos,
- huesos planos,
- huesos cortos,
- huesos irregulares.

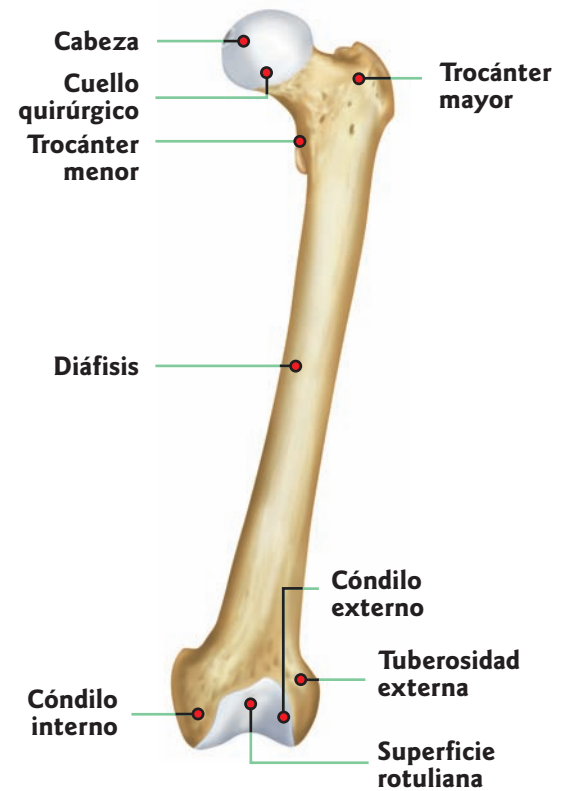
Los **huesos largos** son elongados: en ellos predomina la longitud por sobre las otras dimensiones. Poseen un cuerpo de forma cilíndrica, llamado **diáfisis**, y extremos ensanchados: las **epífisis**. Son característicos de los miembros inferiores y superiores, donde cumplen la función de soporte y palanca, como el *fémur*.

En los **huesos planos** predominan dos dimensiones: el ancho y el espesor. Presentan áreas suficientes para que se inserten los **músculos**. Están formados por dos capas de hueso compacto, y un poco de tejido óseo esponjoso y de médula. Su función es proteger los órganos que cubren, como los huesos *parietal* y *frontal* del cráneo.

### HUESO FRONTAL: vista anterior de la superficie externa

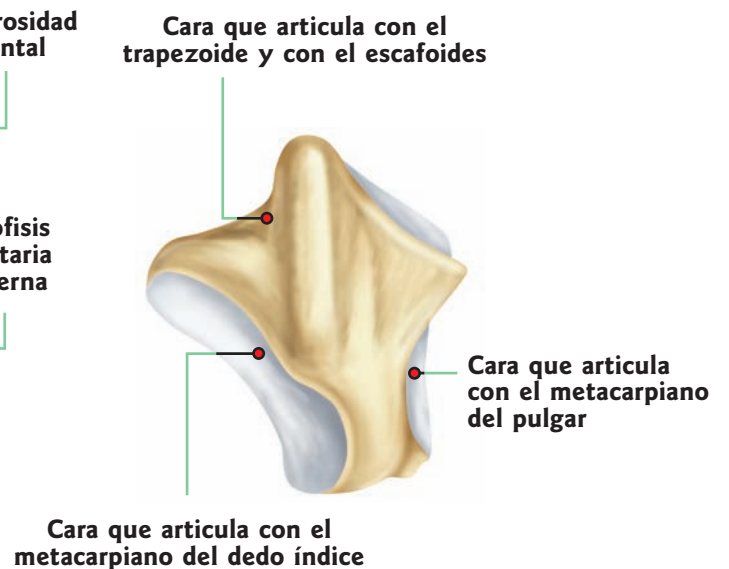


### FÉMUR IZQUIERDO: vista anterior

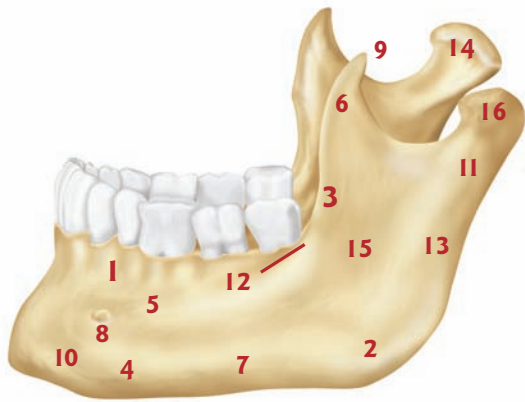


Los **huesos cortos** presentan medidas parecidas en sus tres dimensiones, lo que les otorga gran resistencia. Su principal función es amortiguar impactos, y disminuir la fricción y los cambios de dirección de los tendones. En los miembros, aumentan el efecto de palanca, como los *huesos de la muñeca (carpo)*.

### TRAPECIO: vista anterior



## MANDÍBULA O MAXILAR INFERIOR: vista lateral externa



Los **huesos irregulares** tienen formas diferentes. Algunos son impares y se ubican en la parte media del cuerpo, como las vértebras y el hueso de la mandíbula. Otros son muy específicos, como los huesecillos del oído.

1. **Porción alveolar**
2. **Ángulo de la mandíbula**
3. **Borde anterior de la rama ascendente**
4. **Base**
5. **Cuerpo**
6. **Apófisis coronoides**
7. **Borde inferior de la rama**
8. **Agujero mentoniano**

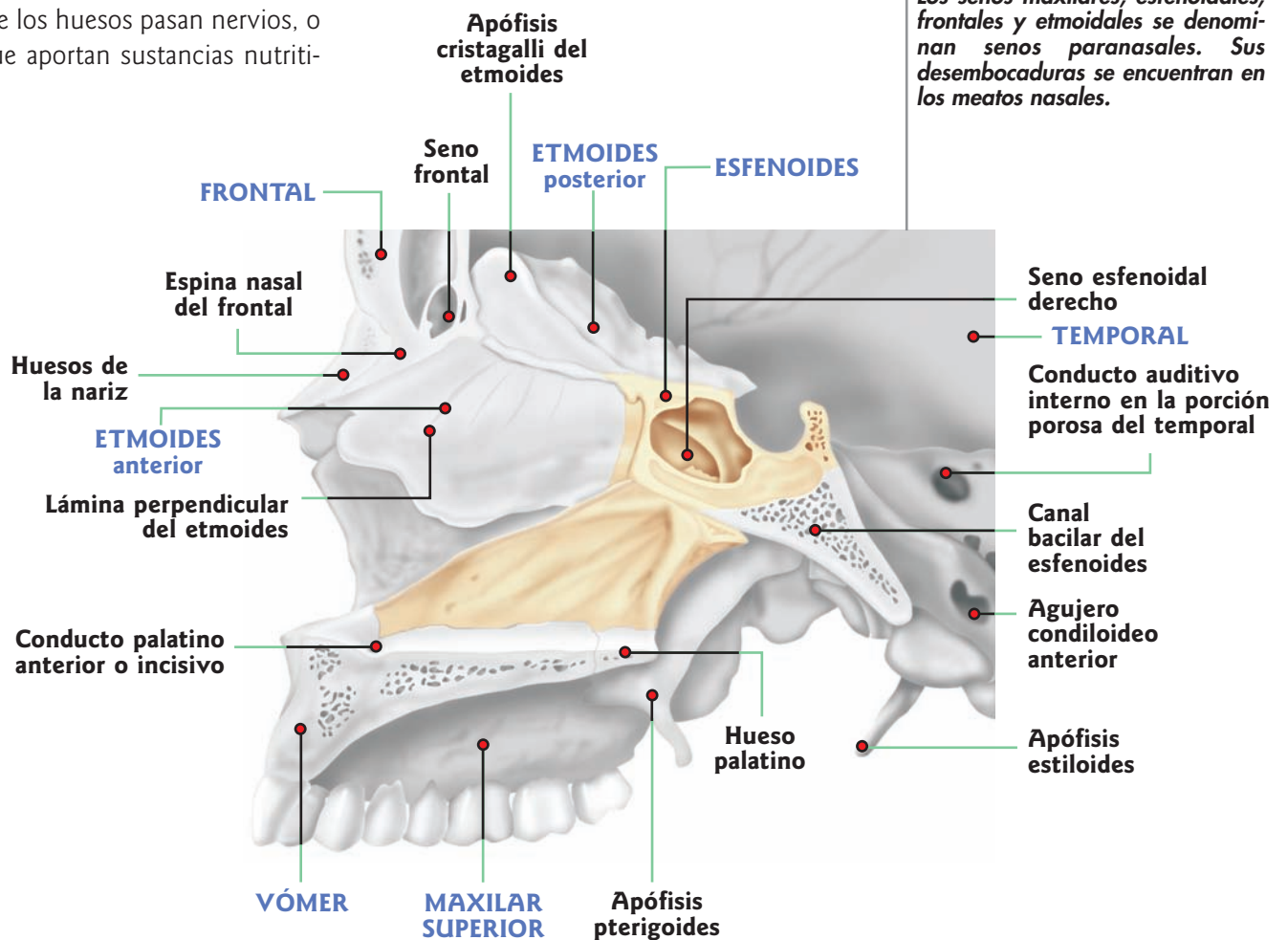
9. **Escotadura mandibular**
10. **Protuberancia o eminencia mentoniana**
11. **Cuello de la rama ascendente**
12. **Línea oblicua**
13. **Borde posterior de la rama**
14. **Fosa pterigoidea**
15. **Rama ascendente**
16. **Cóndilo de la mandíbula**

Algunos huesos presentan partes sobresalientes: las **apófisis**. Éstas pueden ser **articulares** o **no articulares**. Las apófisis articulares forman parte de una articulación. Las segundas sirven para la inserción de músculos y ligamentos, y conforman el punto de apoyo de una articulación. Las **cavidades** de los huesos cumplen diferentes funciones: o bien alojan eminencias óseas, y determinan una articulación, o alojan las partes blandas y las protegen.

Por los **orificios** de los huesos pasan nervios, o arterias y venas que aportan sustancias nutritivas al hueso.

## SECCIÓN PARAMEDIANA DEL CRÁNEO

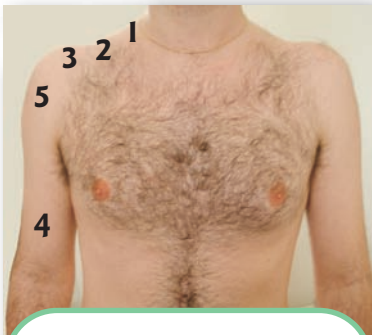Los **senos maxilares, esfenoidales, frontales y etmoidales** se denominan **senos paranasales**. Sus desembocaduras se encuentran en los **meatos nasales**.



# Las articulaciones

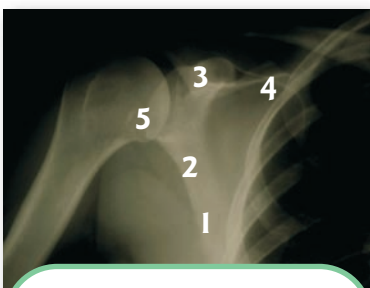
La mayoría de los huesos se encuentran unidos unos a otros. El lugar donde se unen dos superficies óseas se llama **articulación**. Hay varios tipos de articulaciones: algunas son fijas, otras son móviles o semimóviles. Cada una presenta diferentes características según la función que cumplan o el trabajo que realicen.

Ver tejido conectivo en pág. 25



1. Extremo acromial de la clavícula
2. Articulación acromio clavicular
3. Acromion
4. Bíceps braquial
5. Deltoides, que cubre el troquíter del húmero

Radiografía que muestra la articulación del hombro.



1. Borde externa del omóplato.
2. Reborde de la cavidad glenoidea
3. Apófisis caracoides
4. Clavícula
5. Cabeza del húmero

Las **articulaciones** son estructuras de tejido conectivo, mediante las cuales dos o más huesos próximos se unen entre sí. Están constituidas por varios elementos que le proporcionan estabilidad a esa unión. Al mismo tiempo, cumplen la función de limitar los movimientos para que éstos no sobrepasen una amplitud determinada y evitar roturas.

Los **elementos no óseos** de las articulaciones (no todas) son el **cartilago articular**, los **ligamentos**, la **cápsula articular**, la **membrana sinovial** y los **meniscos**.

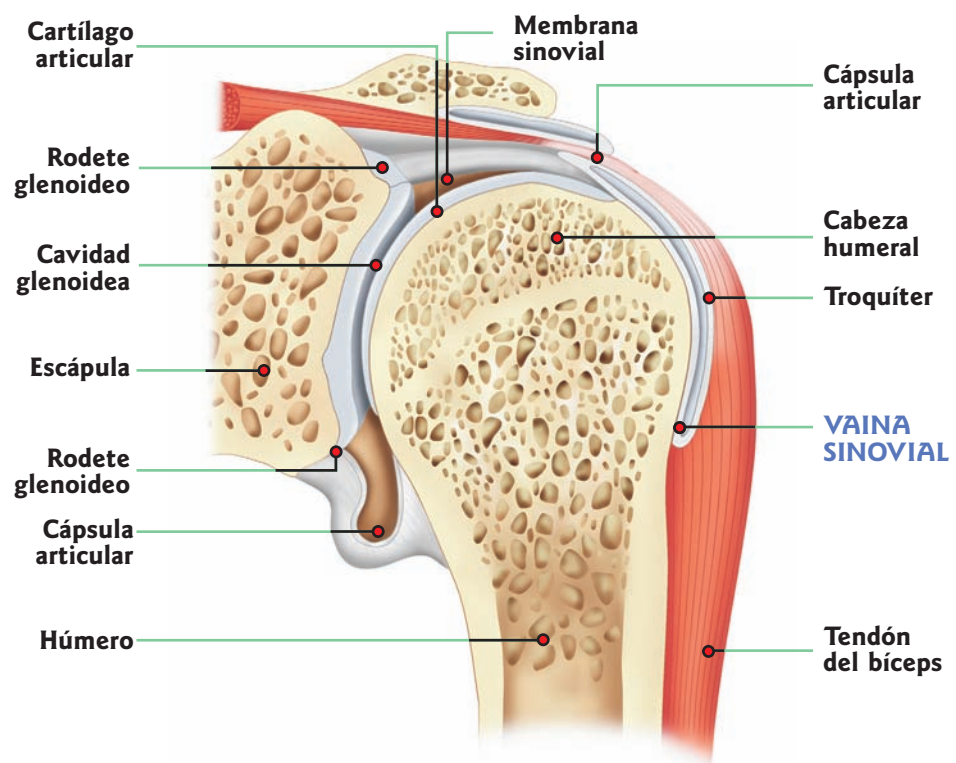
Las **articulaciones** mantienen la postura y el equilibrio, y permiten la locomoción y el crecimiento.

La delgada capa de cartilago que recubre los extremos óseos en contacto se llama **cartilago articular**, y conforma una superficie lisa que disminuye la fricción. Es una forma especializada de

**tejido conectivo**, compuesto por células especiales —los *condrocitos*— y fibras elásticas y resistentes que se ubican entre ellas. Estos elementos están incluidos en una sustancia o matriz de proteína sólida (condrina), de consistencia semejante a un gel, a la que se debe la firmeza y la elasticidad que caracterizan al cartilago.

Los **ligamentos** son bandas o cápsulas de tejido conectivo. Están formados por fibras elásticas y de colágeno blanco, que se insertan cerca de las articulaciones en todos o en algunos de los huesos que las componen. Su función es dar firmeza a la unión entre los huesos, y limitar a la vez la amplitud de los movimientos articulares. Pueden ser anchos, cortos, redondos, etc. Algunos se localizan en el interior de la cavidad articular; por ejemplo, el ligamento redondo de la cadera, o los cruzados de la rodilla.

## ARTICULACIÓN ESCÁPULO HUMERAL DERECHA: corte frontal



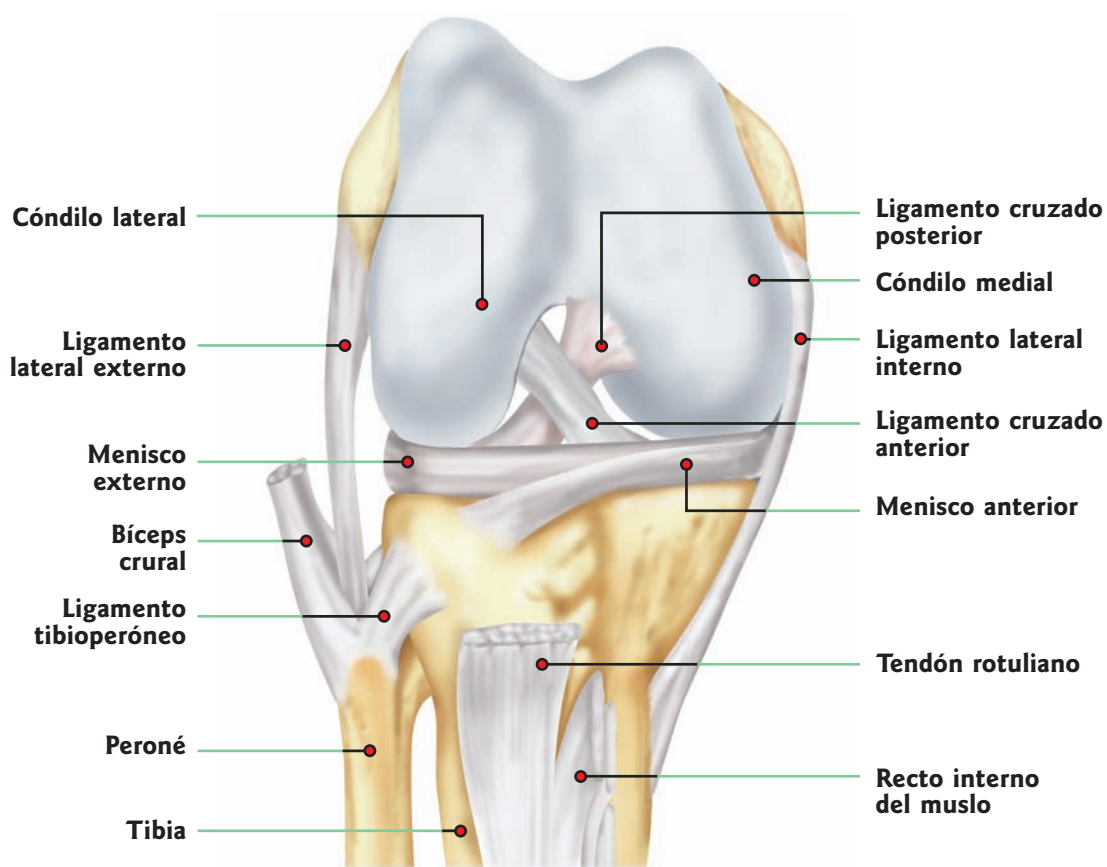
La **cápsula articular** está formada por tejido conectivo y envuelve la articulación, insertándose a lo largo del borde de las superficies óseas que la forman. Se encuentra en las articulaciones que reciben grandes tensiones, como la del hombro.

La **membrana sinovial** es una especie de cápsula que recubre la superficie interna de la cavidad articular. Está formada por tejido conectivo, en una gran proporción, de fibras blancas colágenas. Su aspecto es liso y brillante, debido a que

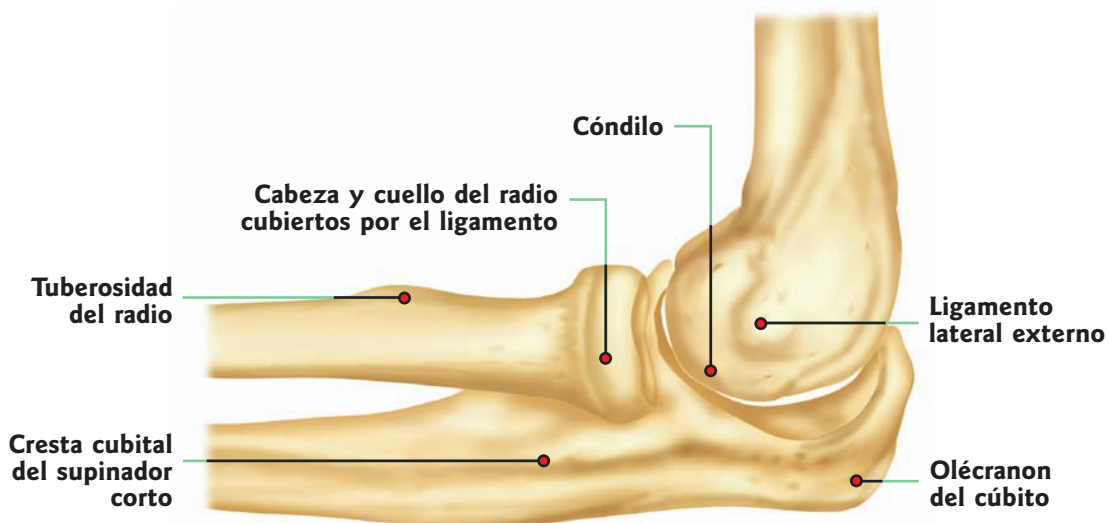
segrega un líquido incoloro y viscoso —el *líquido sinovial*— cuya función es lubricar y nutrir los cartílagos articulares.

Los **meniscos o discos articulares**, ubicados en la rodilla, son placas de tejido fibroso en forma de cuña, que dividen la cavidad articular en dos compartimientos. Aumentan la superficie de contacto entre el fémur y la tibia, lo que disminuye los efectos de la presión que ocasionan los movimientos.

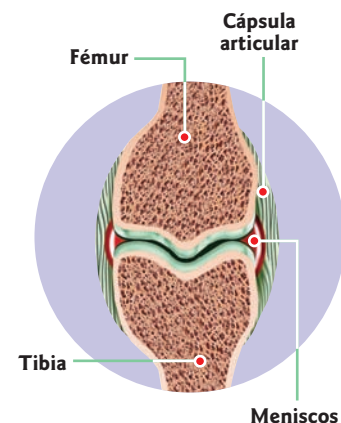
### ARTICULACIÓN DE LA RODILLA SIN LA RÓTULA: vista frontal



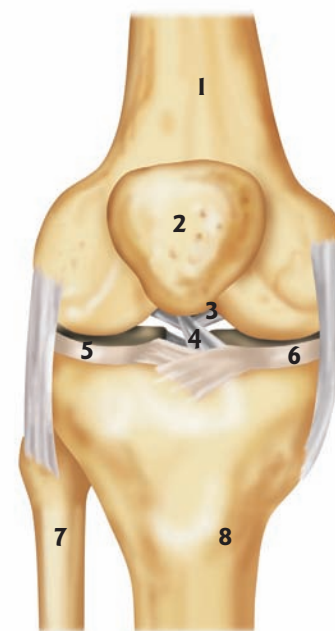
### ARTICULACIÓN DEL CODO



### LA RODILLA Sección frontal



### ARTICULACIÓN DE LA RODILLA

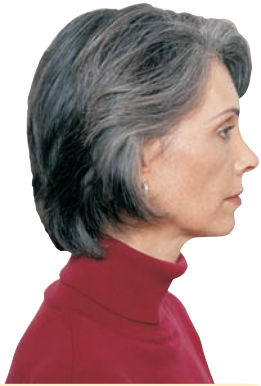

1. Fémur
2. Rótula
3. Ligamento cruzado posterior
4. Ligamento cruzado anterior
5. Menisco lateral
6. Menisco medial
7. Peroné
8. Tibia

*La inflamación de la membrana sinovial produce artritis y sinovitis. La artrosis es un desgaste o degeneración del hueso que forma parte de la articulación.*

## El sostén y el movimiento

Las articulaciones inmóviles o fijas son propias de los huesos del cráneo y de la cara, excepto el maxilar inferior.



El **bregma** es el punto en el que la sutura sagital se une con la sutura coronal. El **lambda** es el punto donde se unen la sutura lambdaoidea y la sutura sagital.

### CLASES DE ARTICULACIONES

#### ARTICULACIONES FIJAS

Sinartrosis o suturas

- Dentadas
- Armónicas
- Escamosas
- Esquindelesis

#### ARTICULACIONES SEMIMÓVILES

Anfiartrosis

#### ARTICULACIONES MÓVILES

Diartrrosis

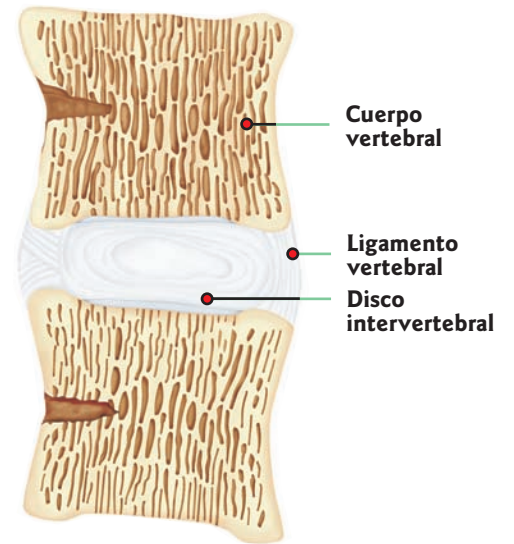
- Trocoide
- Troclear
- Silla de montar
- Enartrosis
- Condílea

#### Articulaciones inmóviles o sinartrosis

Son propias de los huesos de la cara y el cráneo (excepto el maxilar inferior), ya que su función es unir más que dar movilidad. También se las conoce como *suturas*. Se subdividen en cuatro clases.

**Dentadas:** presentan forma de dientes que encajan unos con otros; por ejemplo, la articulación interparietal.

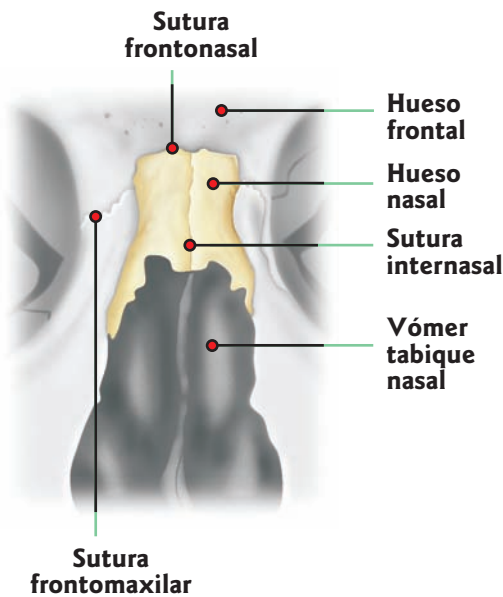
### ARTICULACIÓN INTERVERTEBRAL: corte lateral



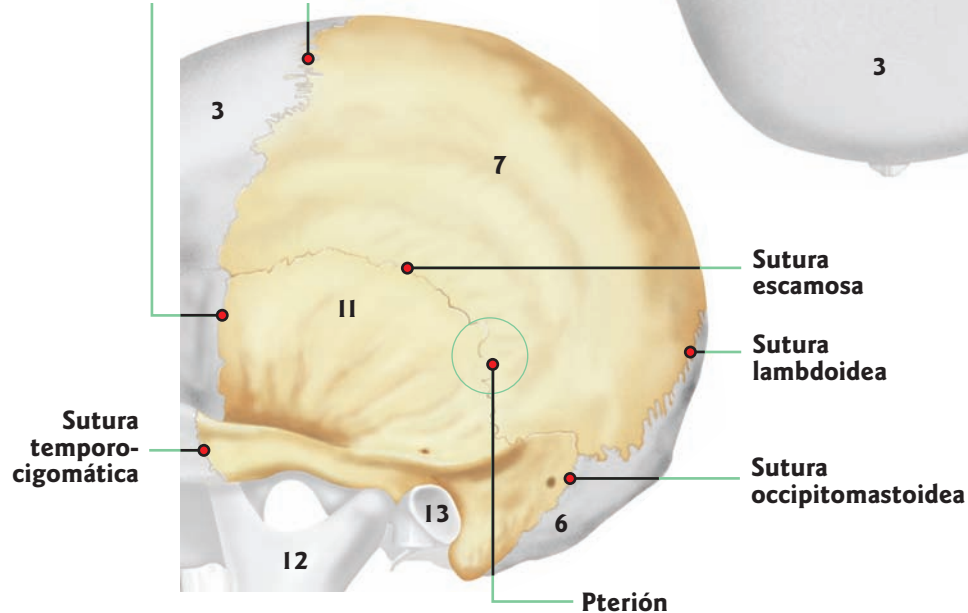
**Armónicas:** presentan forma plana o lisa y se articulan perfectamente; por ejemplo, la articulación de los huesos nasales.

**Escamosas:** presentan forma de escamas; por ejemplo, la articulación tèmpero-parietal.

**Esquindelesis:** una presenta forma de cresta y la otra forma de ranura, y se encastran perfectamente; por ejemplo, el esfenoides con el vómer.



Sutura frontomaxilar  
Sutura esfenoescamosa  
Sutura coronal



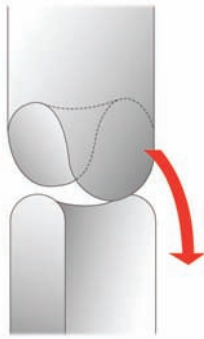
1. Bregma
2. Sutura coronal
3. Hueso frontal
4. Lambda
5. Sutura lambdaoidea
6. Hueso occipital
7. Hueso parietal
8. Eminencia parietal
9. Orificio parietal
10. Sutura sagital
11. Hueso temporal
12. Maxilar inferior
13. Conducto auditivo externo del hueso temporal

### Articulaciones semimóviles o anfiartrosis

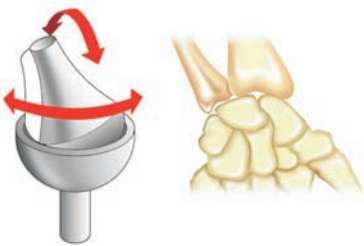
Son propias de la columna vertebral; sólo permiten unos pocos movimientos. En esta clase de articulaciones, los huesos se encuentran separados por placas de tejido cartilaginoso.

Si bien el movimiento que puede tener cada vértebra por sí misma es casi nulo, en conjunto (la columna vertebral) presenta gran movilidad.

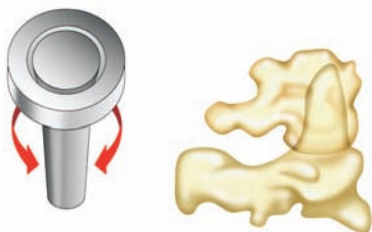Según la forma de las superficies articulares, las articulaciones móviles se subclasifican en **trocoide, troclear, silla de montar, enartrosis, artrodia y condílea**.



**Silla de montar:** presenta dos superficies que encajan como las piezas de un rompecabezas. Ejecuta los movimientos de *rotación, flexión y separación* (abducción). Un ejemplo es la articulación del pulgar con un hueso del carpo.



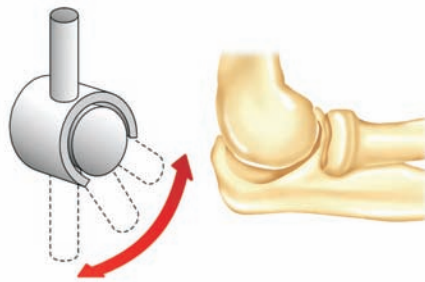
**Condílea:** uno de los huesos termina en un cóndilo (semiesfera alargada) y el otro, en una concavidad también, alargada. Ejecuta los movimientos de flexo-extensión y abducción-aducción. Un ejemplo es la articulación de los extremos (epifisis) superiores del radio y el cúbito, que permite girar la palma de la mano hacia abajo.



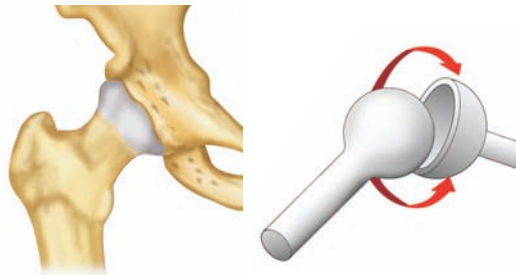
**Articulación trocoide:** está compuesta por una superficie, que es un cilindro, que encaja en un anillo osteofibroso. Ejecuta los movimientos de *rotación*. Un ejemplo es la articulación del occipital con el atlas.

### Articulaciones móviles o diartrosis

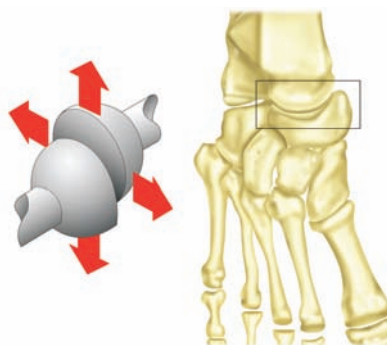
Corresponden fundamentalmente al esqueleto de los miembros. Son muy flexibles, ya que en el interior de éstas se encuentra una cavidad y una membrana lubricada que facilitan el movimiento. Los huesos que intervienen en este tipo de articulación están unidos por ligamentos que evitan la dislocación.



**Articulación troclear:** en ella, el extremo de un hueso se inserta en un soporte óseo en forma de polea. Ejecuta los movimientos de *flexión y extensión*. Un ejemplo es el codo, donde el extremo redondo del húmero encaja en un soporte formado por el cúbito y el radio.



**Enartrosis:** uno de los huesos termina en una cabeza esférica que se introduce en una concavidad que la alberga. Ejecuta todos los movimientos y con gran amplitud. Un ejemplo es la articulación de la cadera, donde el extremo esférico del hueso del fémur se inserta en una cavidad de la pelvis.




**Artrodia:** los huesos de la articulación tienen superficies planas y sólo realizan pequeños movimientos de deslizamiento. Ejemplo: la articulación carpometacarpiana.

*La diartrosis y la anfiartrosis nos permiten realizar los siguientes movimientos: **rotación, deslizamiento, flexión y extensión, abducción y aducción, circunducción, pronación y supinación.***

*Las articulaciones denominadas sinartrosis o suturas presentan, en las superficies articulares o bordes de contacto, un tejido cartilaginoso que, con el transcurso del tiempo, se van endureciendo.*

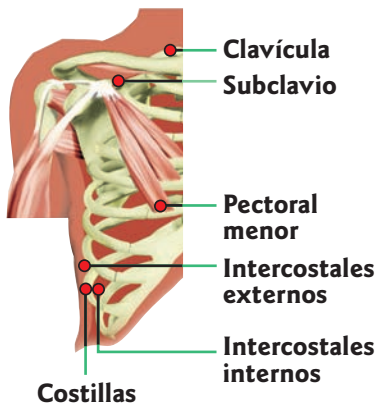
*Uno de los movimientos que realiza la columna vertebral es el de rotación.*



# Los músculos

Los músculos contribuyen a dar forma al cuerpo y sostienen los órganos. Gracias a ellos, podemos realizar una gran variedad de movimientos.

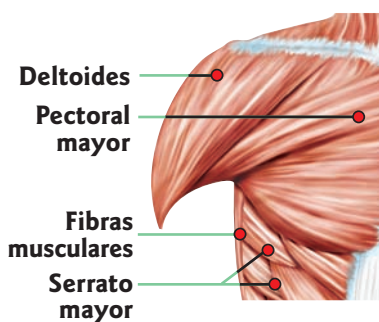
## MÚSCULOS PROFUNDOS DEL TÓRAX



Los músculos profundos se subdividen en:

- los **sinérgicos**, que ejecutan movimientos idénticos en combinación con otros músculos;
- los **antagonistas**, que utilizan la potencia de otro músculo, que realiza una fuerza opuesta para efectuar ambos el mismo movimiento.

## MÚSCULOS SUPERFICIALES DEL TÓRAX

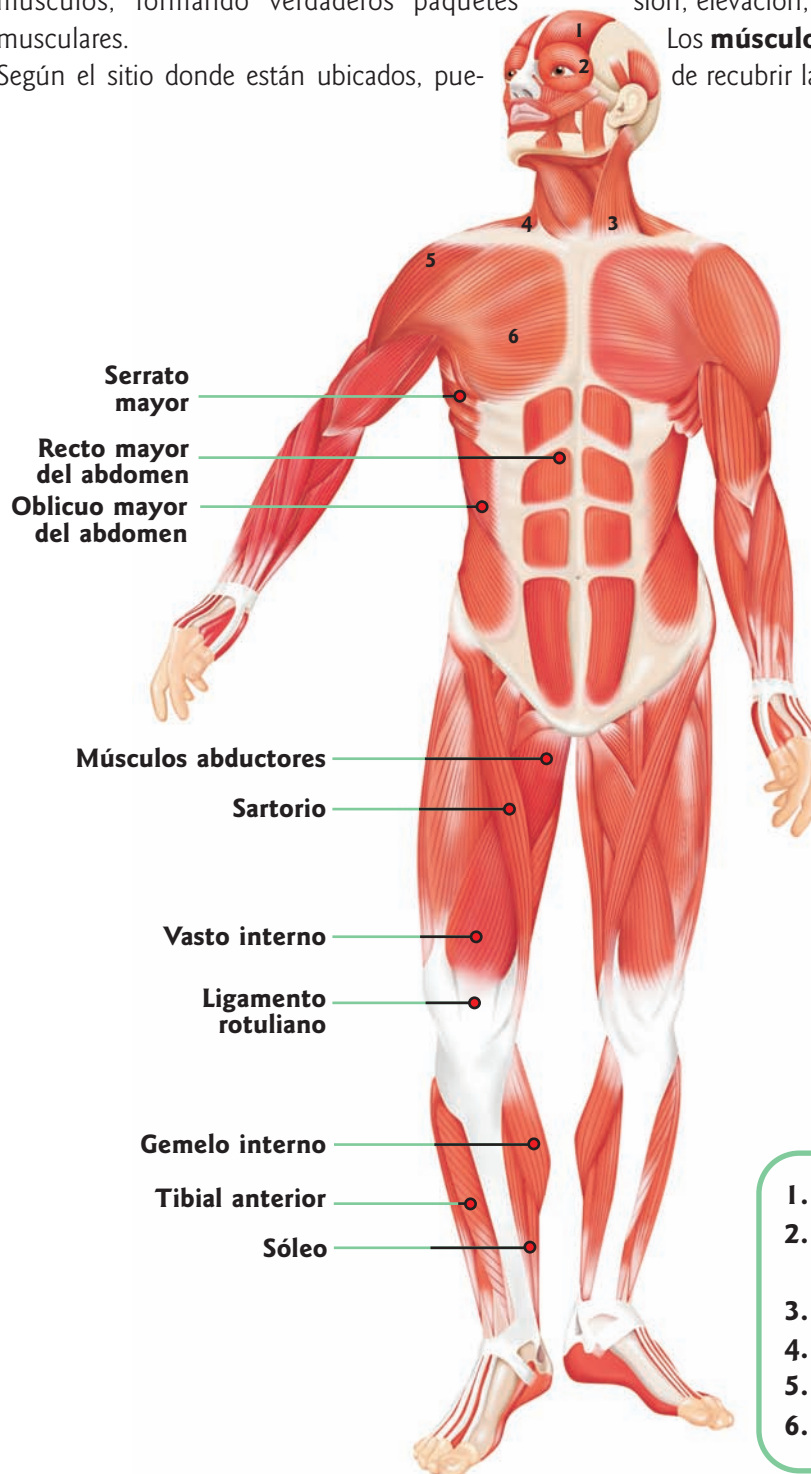


Los extremos de los músculos se insertan en los huesos por medio de los tendones, que son una especie de cinta o cordón blanco nacarado muy resistente, o mediante *aponeurosis*, formación de láminas fibrosas de color blanco brillante, que sirven también para envolver los músculos, formando verdaderos paquetes musculares.

Según el sitio donde están ubicados, pueden agruparse en dos categorías: músculos **profundos** y músculos **superficiales**.

Los **músculos profundos** se insertan, generalmente, en los huesos del esqueleto por medio de los tendones. El efecto que producen estos músculos tiene un carácter múltiple: flexión, extensión, elevación, depresión, abducción, etc.

Los **músculos superficiales** se encargan de recubrir las distintas partes del cuerpo.



1. Occipitofrontal
2. Orbicular de los párpados
3. Esternocleidomastoideo
4. Trapecio
5. Deltoides
6. Pectoral mayor

Se encuentran insertos inmediatamente debajo de la piel, con la que mantienen estrecha vinculación. Por lo general, son planos.

Nuestro cuerpo realiza dos tipos de movimientos: los **voluntarios**, como correr, caminar, hablar, etc., y los **involuntarios**, que son los que realizan nuestros órganos internos, como el estómago, las arterias, el diafragma y el corazón.

De acuerdo con el tipo de movimiento, los músculos se clasifican en:

- **estriados o esqueléticos;**
- **lisos o de la vida vegetativa;**
- **cardíaco.**

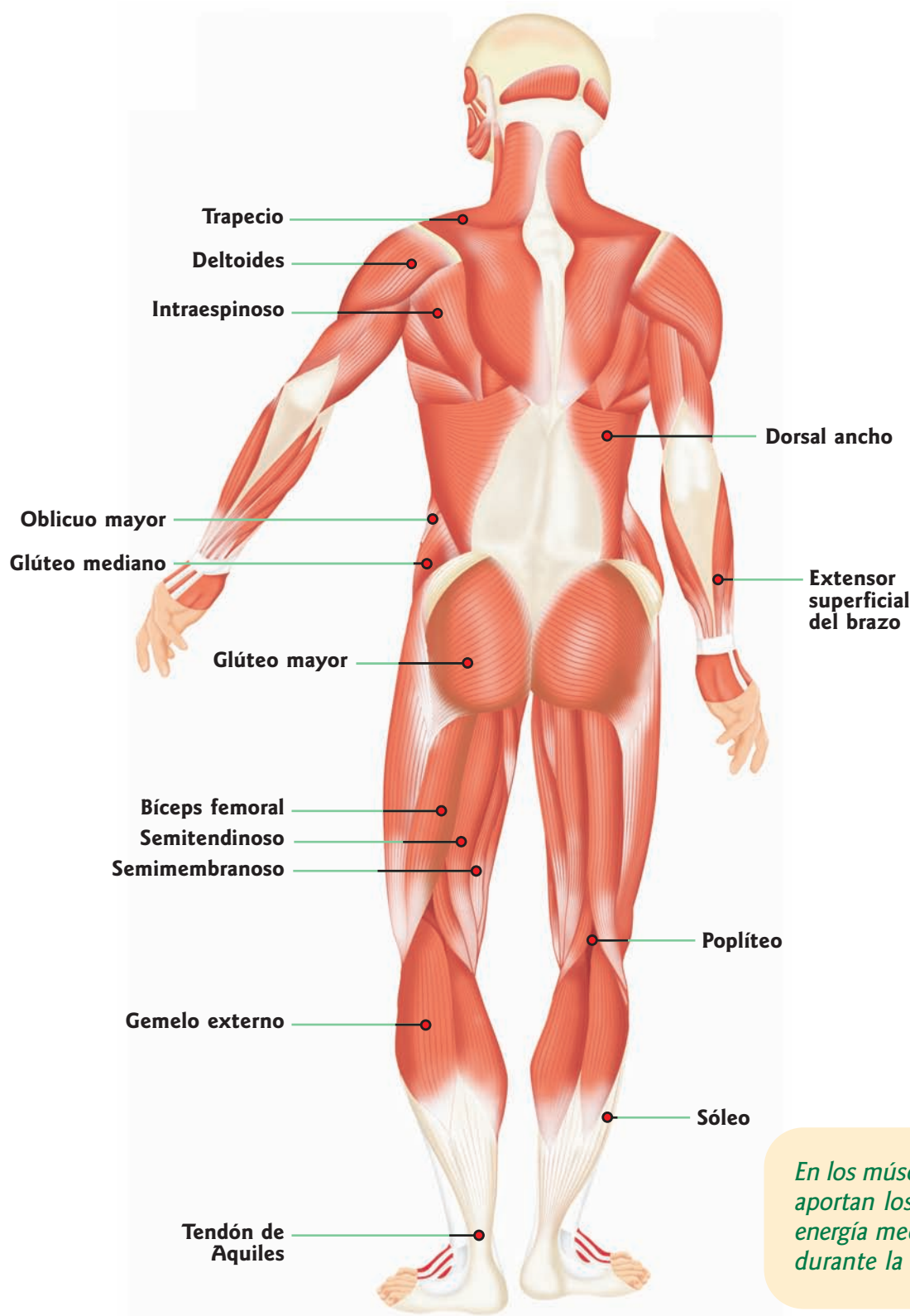
Los **músculos estriados** están unidos a los huesos y forman el sistema que permite los movimientos conscientes. Su contracción es rápida y voluntaria. Son muy fuertes y sensibles a la fatiga.

Los **músculos lisos** forman parte de los órganos internos, como la vejiga, los vasos sanguíneos y el esófago. Pueden tener un movimiento constante sin que sufran fatiga. Su contracción es involuntaria.


El **músculo cardíaco** es el que constituye el corazón. Es estriado, pero su contracción es involuntaria y automática.

*La actividad muscular estimula el desarrollo de los músculos; por eso, las personas que practican deportes los tienen más desarrollados que quienes no los hacen.*

*En el cuerpo humano hay unos 450 músculos estriados y sólo unos 50 lisos.*




### MÚSCULOS ESTRIADOS O ESQUELÉTICOS



Constituyen la "carne del cuerpo". Sus células conforman largas fibras cilíndricas (entre 1 y 400 mm de extensión), ubicadas en forma paralela. Se insertan en los huesos para llevar a cabo los movimientos voluntarios.

### MÚSCULOS LISOS



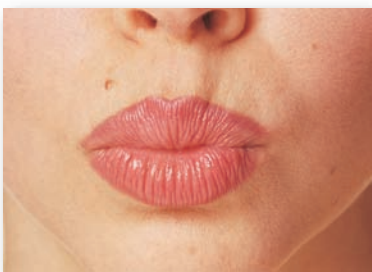
Sus células son largas, de color rosado pálido, y se asemejan a un huso. Se ubican alrededor de las cavidades orgánicas formando haces. Se contraen en forma automática (movimientos involuntarios) de manera lenta y rítmica.

*En los músculos, la energía química que aportan los alimentos se transforma en energía mecánica, y en energía calórica durante la oxidación de aquellos.*

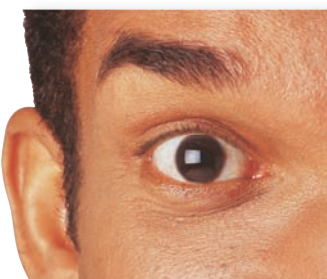## Los músculos según las regiones

- Los **músculos de la cabeza** son numerosos, y variados en cuanto a su forma y ubicación. Tiran la piel hacia atrás, abajo y los costados. Permiten los movimientos de la masticación, la boca, los ojos, las cejas, la frente y el mentón (músculos miméticos de la cara).
- Los **músculos del cuello** son fuertes y potentes. Entre las funciones que cumplen, podemos citar la sujeción de la cabeza y el movimiento de ésta en sentido lateral y transversal, de giro y estiramiento.
- Los **músculos del tórax** contraen y expanden la caja torácica, lo que permite que los pulmones se distiendan y tomen aire (inspiración) y se contraigan y expulsen el aire (espiración). Sostienen la columna y permiten los movimientos de la cabeza, del hombro y de la columna vertebral. Están divididos en dos regiones: costal y antero-costal.
- Los **músculos del abdomen** envuelven y protegen las vísceras del abdomen. Posibilitan el proceso de excreción y facilitan algunos movimientos de la columna. Comprenden cuatro áreas: anterolateral, posterior, inferior y superior.
- Los **músculos de las extremidades superiores** son los responsables de la movilidad del brazo y del antebrazo. Unos actúan sobre las articulaciones del hombro, el codo o la muñeca. Algunos permiten movimientos amplios de extensión y flexión. Otros nos permiten realizar ejercicios, como escribir o dibujar.
- Los **músculos de las extremidades inferiores** son numerosos y variados. Cada uno de ellos desempeña una función específica. Los músculos del muslo, de la pierna y del pie son los responsables de la marcha y del mantenimiento de la posición erecta.

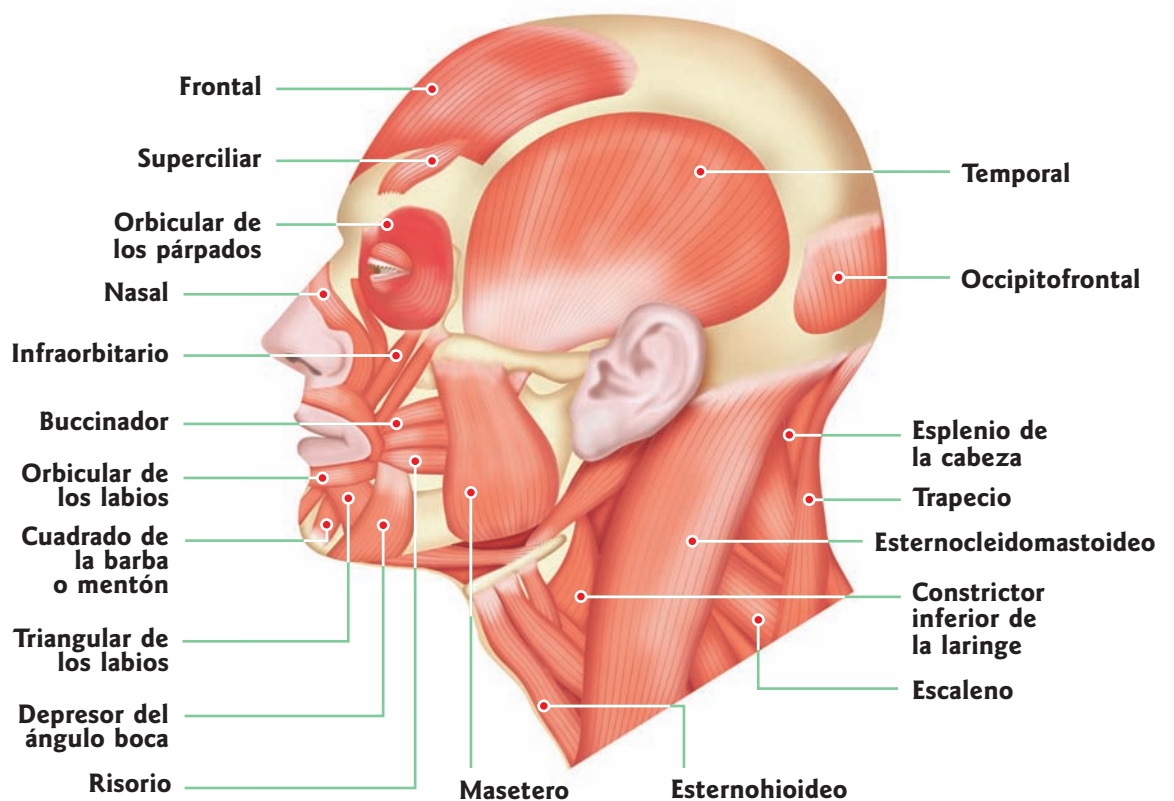
El músculo orbicular de los labios estrecha la abertura de la boca y hace que adopte forma de hocico.



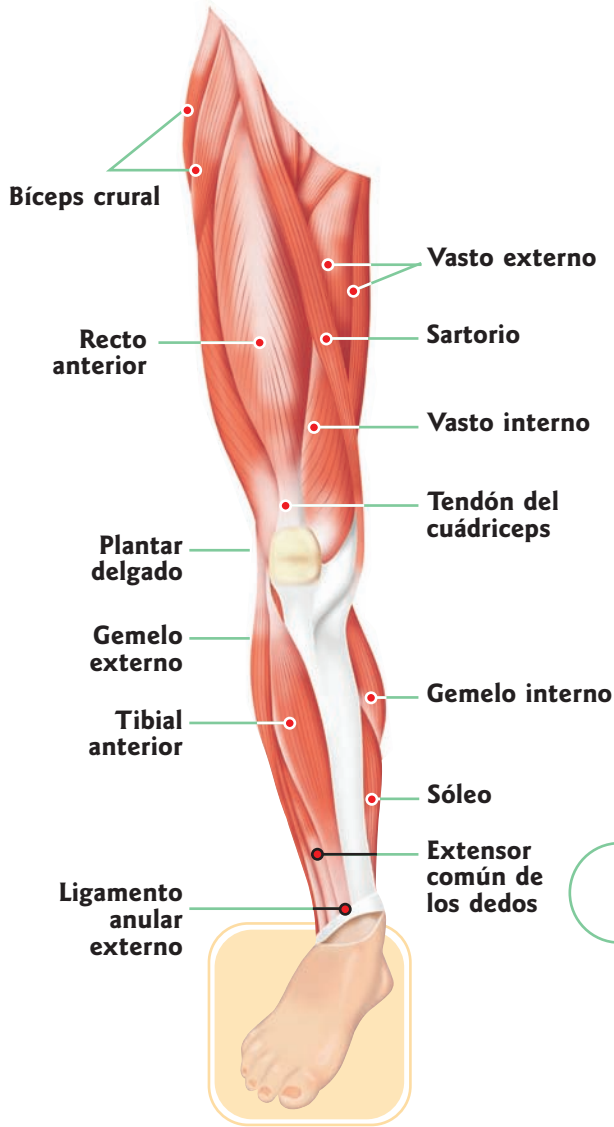
El músculo frontal tira de las cejas y arruga la frente.



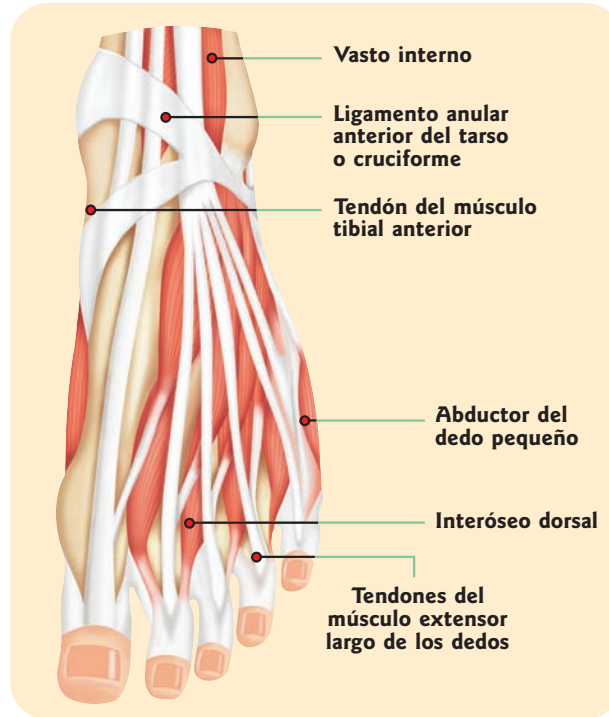
### MÚSCULOS DE LA CABEZA: vista lateral



## MÚSCULOS DE LA PIERNA: vista anterior

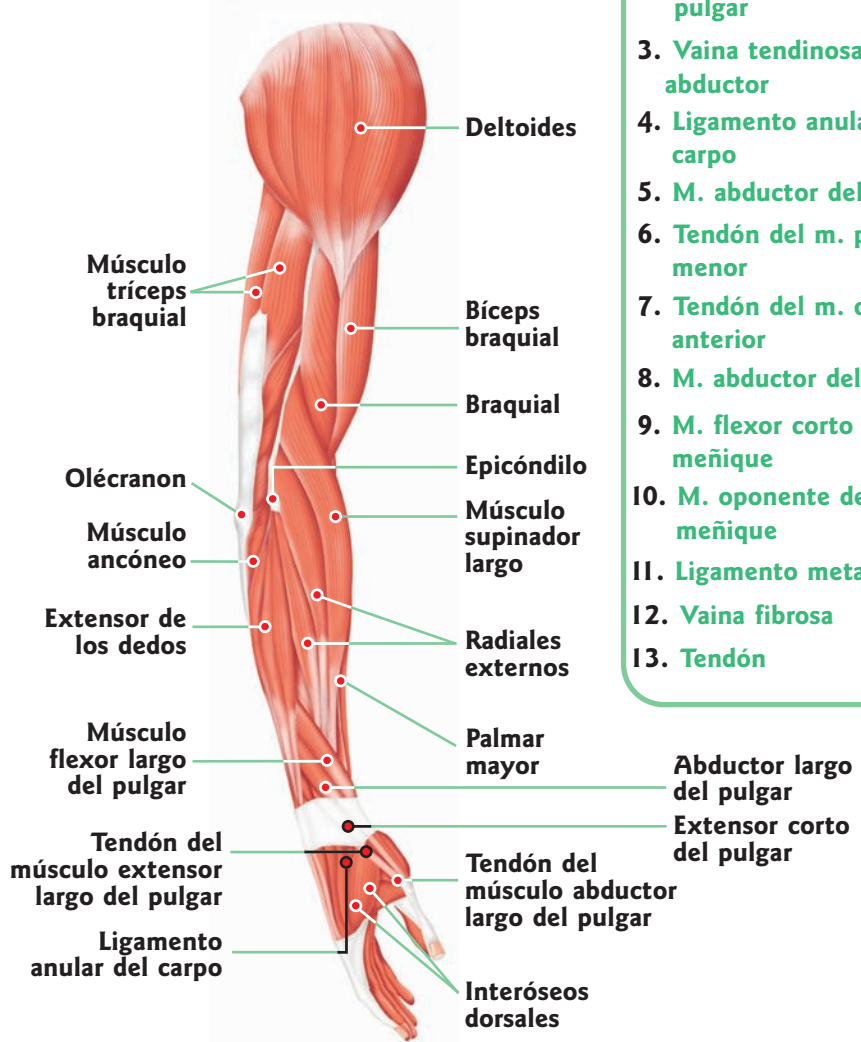
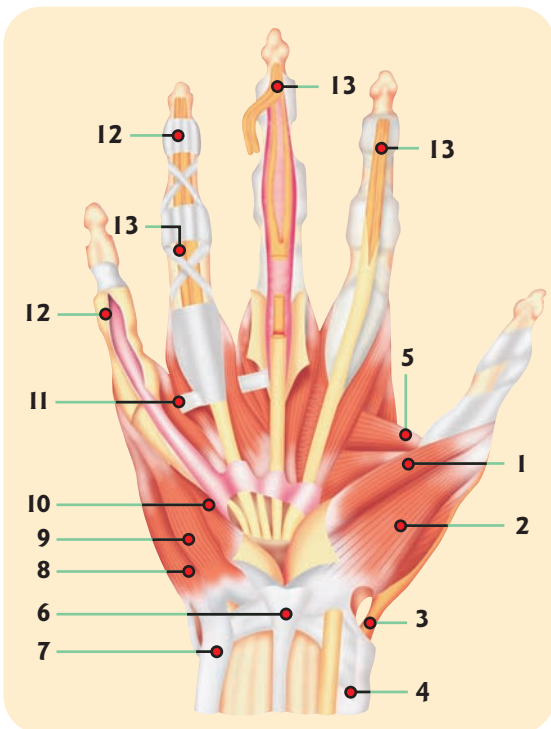


## MÚSCULOS DEL PIE: vista ántero-superior




## MÚSCULOS DE LAS EXTREMIDADES: vista lateral

1. M. flexor corto del pulgar
2. M. abductor corto del pulgar
3. Vaina tendinosa del m. abductor
4. Ligamento anular del carpo
5. M. abductor del pulgar
6. Tendón del m. palmar menor
7. Tendón del m. cubital anterior
8. M. abductor del meñique
9. M. flexor corto del meñique
10. M. oponente del meñique
11. Ligamento metacarpiano
12. Vaina fibrosa
13. Tendón



Ver fibra muscular en pág. 26

Ver placa neuromuscular en pág. 31



Las manos de los seres humanos cuentan con músculos que les permiten realizar un sinnúmero de movimientos. Gracias a ellas, el género humano pudo realizar sus grandes obras culturales.



### FORMA DE LOS MÚSCULOS

#### LARGOS

Son músculos con mucho movimiento y mucha fuerza.

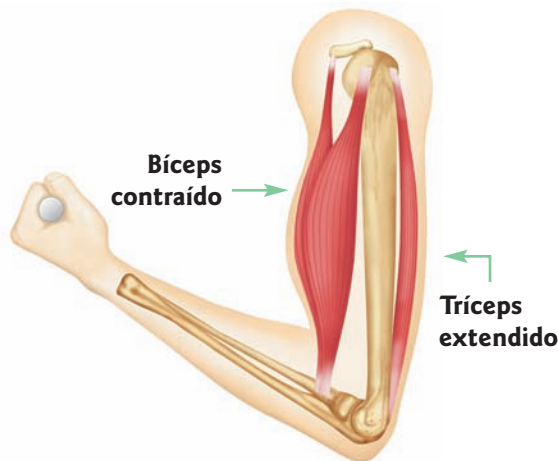
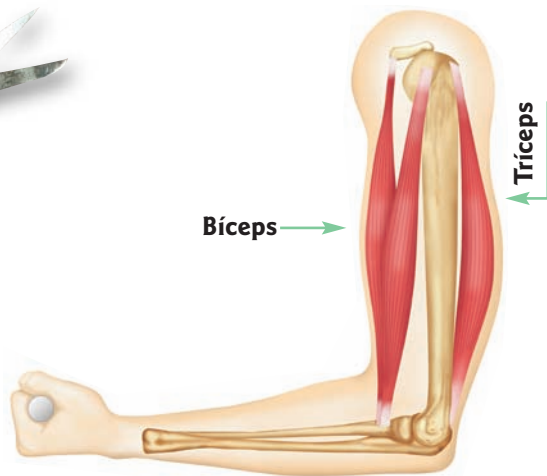
#### ANCHOS

Son músculos con poco movimiento y poca fuerza.

#### CORTOS

Son músculos con poco movimiento y mucha fuerza.

### FLEXIÓN DEL BRAZO



### Denominación de los músculos según el movimiento que realizan

#### FLEXORES

Acercan dos segmentos de una extremidad.

#### EXTENSORES

Alejan y disponen en línea recta los segmentos de una extremidad.

#### ADUCTORES

Acercan una parte móvil a la línea media del cuerpo.

#### ABDUCTORES

Alejan una parte móvil de la línea media del cuerpo.

#### ROTADORES (pronadores y supinadores)

Facilitan los movimientos de rotación de las articulaciones.

#### DEPRESORES

Deprimen o bajan un segmento o un miembro.

#### ESFÍNTERES Y DILATADORES

Cierran o abren un orificio corporal.

### El músculo por dentro

Cada **músculo** está formado por **fibras** –células alargadas– unidas por tejido conjuntivo; éstas constituyen fascículos que contienen en su interior miofibrillas, filamentos formados por dos proteínas que son las que provocan la contracción del músculo: actina y miosina.

El punto de unión entre el nervio y el tejido muscular lo constituye la **placa motora**.

Los **tendones** se asemejan a cuerdas inextensibles; son de color blanco y están formados por fibras de colágeno.

Por medio de ellos, los músculos se insertan en el hueso. Cuando el músculo se contrae, tira del hueso por medio del tendón. El **tendón** más grande de nuestro cuerpo es el de Aquiles. A través de éste, los músculos posteriores de la pierna se insertan en el tobillo.

# Trastornos de huesos y músculos, y su prevención

*La salud de nuestro sistema ósteo-artro-muscular requiere una buena osificación, una correcta nutrición celular y la adopción de posturas corporales adecuadas. Las afecciones relacionadas con él pueden originarse en factores internos y externos.*

## La importancia de las hormonas

**E**l proceso de osificación, el crecimiento y desarrollo de los huesos está regulado por varias **hormonas**: la *somatotropina* y la *tiroxina*, la *calcitonina* y la *parathormona*, que producen las tiroides y la paratiroides.

La *somatotropina* u **hormona del crecimiento** interviene en la capacidad del organismo de aumentar el número de células y, además, estimula la síntesis de proteínas. Su exceso o alteración determinan dos enfermedades: gigantismo y enanismo. La *tiroxina*, la *calcitonina* y la *parathormona* regulan el metabolismo celular y la absorción de calcio.

## Una vitamina fundamental

La **vitamina D**, que se encuentra en la leche y sus derivados, es fundamental para la absorción y la **fijación de calcio** en los huesos. Pero, además de consumirla, es necesaria la exposición a la luz del sol para asimilarla, ya que ésta la activa. La falta de **vitamina D** en los niños produce **raquitismo**, una afección que se caracteriza por la mineralización defectuosa de los huesos que provoca la deformación de las extremidades, y el retraso del crecimiento y el desarrollo físico. En los adultos, la falta de esta vitamina produce *osteomalacia*, que aumenta la posibilidad de fracturas por golpes leves.

### La osteoporosis

La **osteoporosis** es una afección característica de los desórdenes hormonales durante la meno-

pausia, en las mujeres, aunque es más frecuente cuando hay una predisposición genética. Consiste en la disminución de la sustancia proteica fundamental y la aparición de espacios anormales en los huesos. Se manifiesta mediante dolores en los huesos y una marcada fragilidad ósea que puede ocasionar fracturas espontáneas de los huesos.

## Vicios posturales

Las posturas corporales inadecuadas tienen efectos nocivos sobre la columna vertebral, lo que produce innumerables molestias.

• **Aumento de la cifosis dorsal.** Por ejemplo, en las personas que escriben con un teclado durante



*El buen funcionamiento glandular permite, sin dudas, el desarrollo de las personas. Pero también es fundamental para el crecimiento una buena alimentación.*

**Ver hormonas  
en pág. 148**

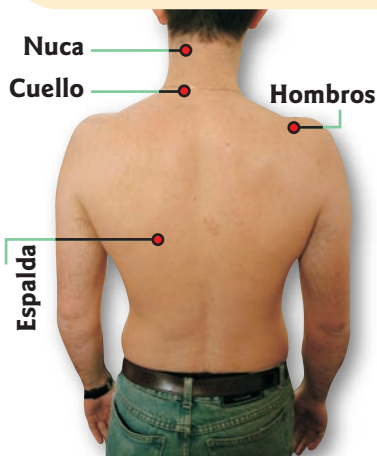


### Datos importantes

Los lácteos y sus derivados son una valiosísima fuente de calcio, que no debemos rechazar a ninguna edad. Consumirlos es indispensable, en especial los niños y las personas mayores. También es muy aconsejable que lo hagan las mujeres que ya no menstrúan más (menopáusicas), quienes suelen padecer osteoporosis.

## El sostén y el movimiento

*Los ligamentos son muy sensibles y, si reciben un brusco estiramiento, se producen torceduras o esguinces, que son muy dolorosos.*



*Los principales factores de contractura muscular son el estrés y la fatiga. Los puntos más comunes son la nuca, el cuello, los hombros y la espalda.*

*La reparación de la rotura de un hueso consta de varios pasos. Uno de ellos es la formación del callo óseo, que restituye parcialmente la continuidad anatómica entre los fragmentos fracturados.*



muchas horas, sentadas incorrectamente. Además, para compensar la cifosis, estas personas aumentan la curvatura normal del cuello, lo que se traduce al final del día en contracturas cervicales, dolores de cabeza, náuseas, etc.

- **Aumento de la lordosis lumbar.** Se produce por pararnos mal ("sacando panza"). Es común en las embarazadas, que se echan hacia atrás para compensar el peso de su vientre. Esto trae aparejados molestos dolores de cintura.

- **Escoliosis.** Consiste en la desviación total o parcial de la columna vertebral hacia un costado.

Todos estos vicios posturales se corrigen con ejercicios y, muchas veces, con aparatos especiales, como en el caso de la escoliosis.

El **trabajo físico** fortalece, tonifica y desarrolla la masa muscular; vigoriza el músculo cardíaco, al exigirle una actividad mayor que la normal y favorece, además, la oxigenación de los tejidos. Pero no hay que olvidar que la práctica de ejercicios y deportes debe ser supervisada por un profesional, que indicará lo adecuado para cada organismo; sólo así se podrá mejorar el estado físico y psíquico. No deben realizarse nunca ejercicios por cuenta propia, sin saber si son los indicados para el cuerpo y la edad de cada uno.

## Las fracturas

Muchas veces, los golpes y las caídas fuerzan hasta el límite la resistencia de los huesos, y producen una **fractura**.

La fractura es la pérdida de la unidad estructural

del hueso. Puede ser transversal, oblicua, con varios fragmentos, o con formación de esquirlas o astillas. Cuando no hay rotura de piel, es cerrada. Si la piel se rompe y expone el hueso roto al exterior, se trata de una fractura abierta.

## La fatiga de los músculos

A veces les exigimos a nuestros músculos un trabajo extra, lo que produce fatiga muscular. Ésta se manifiesta generalmente como un **calambre**, que es un dolor intenso, especialmente en los músculos de la pantorrilla. Aparece frecuentemente en bailarines, obreros y deportistas. En ocasiones, la fatiga muscular es provocada por intoxicación (con alcohol, plomo, barbitúricos) o por arteroesclerosis: ambos trastornos reducen el oxígeno en las fibras musculares.

*Los huesos se fortifican con el ejercicio regular. Para que permanezcan sanos, es necesario robustecerlos haciendo trabajar los músculos.*



*Las malas posturas son causa de numerosas dolencias de la columna.*

