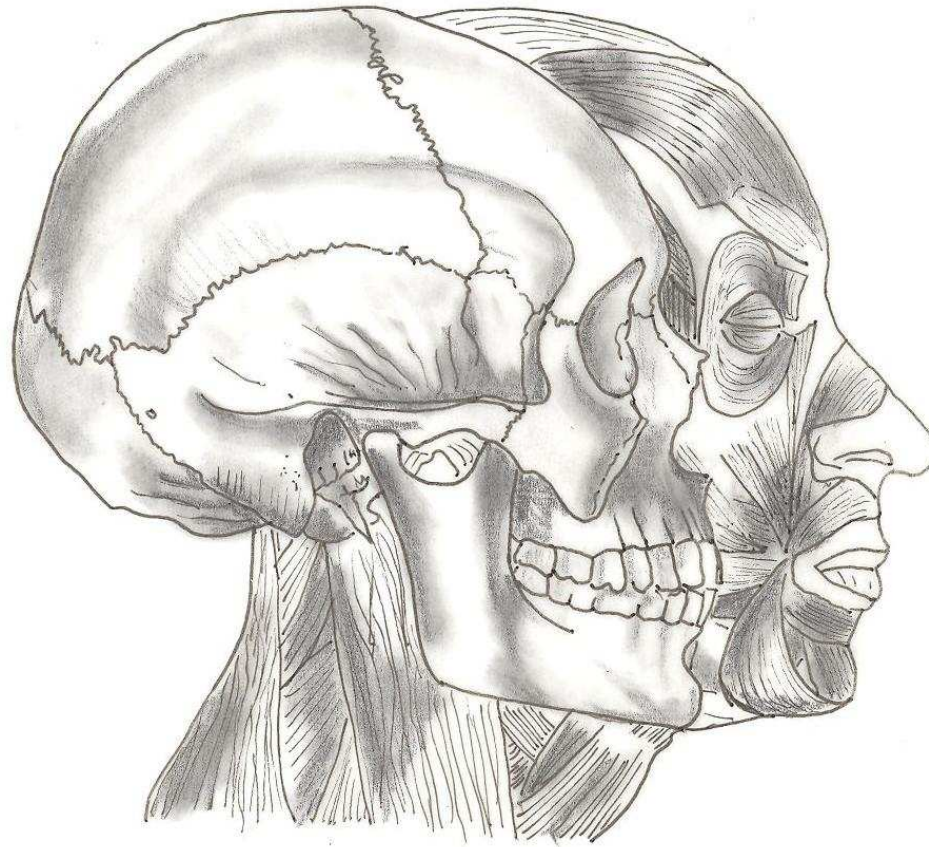
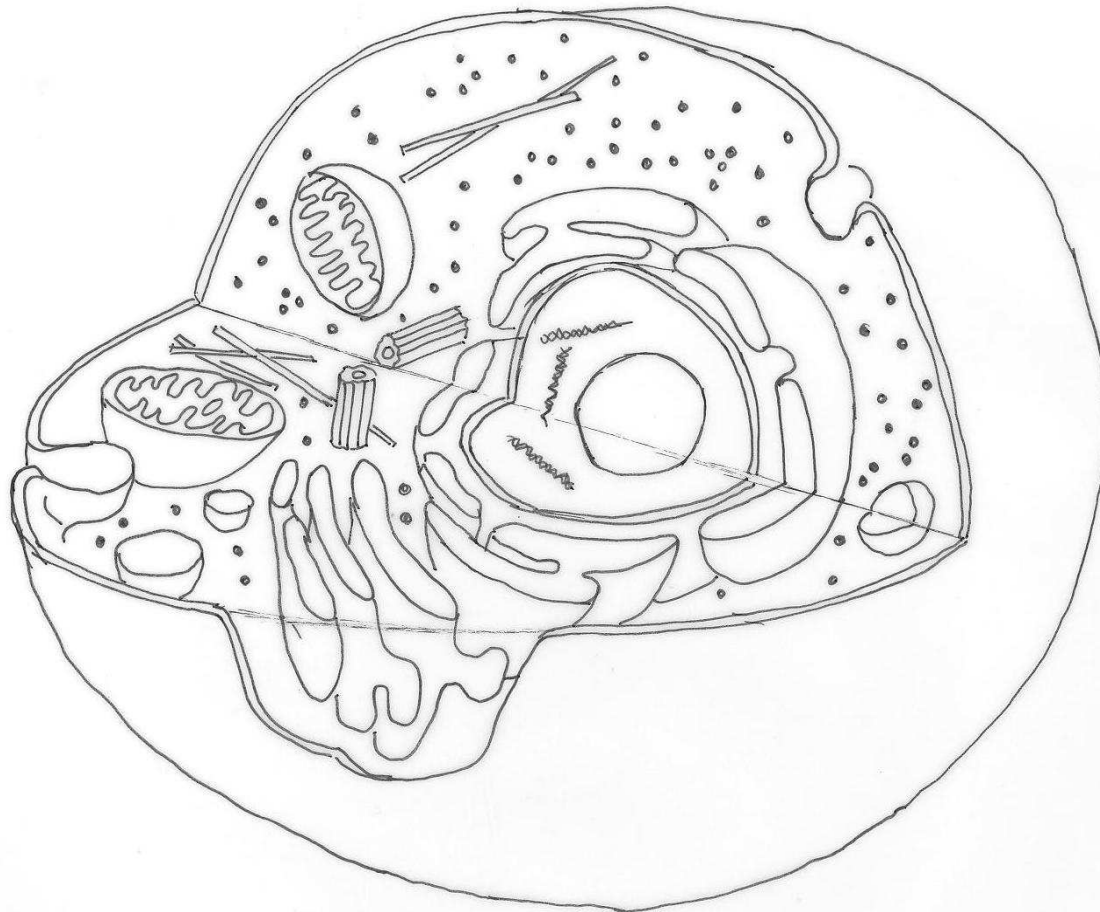


# **ANATOMÍA HUMANA**



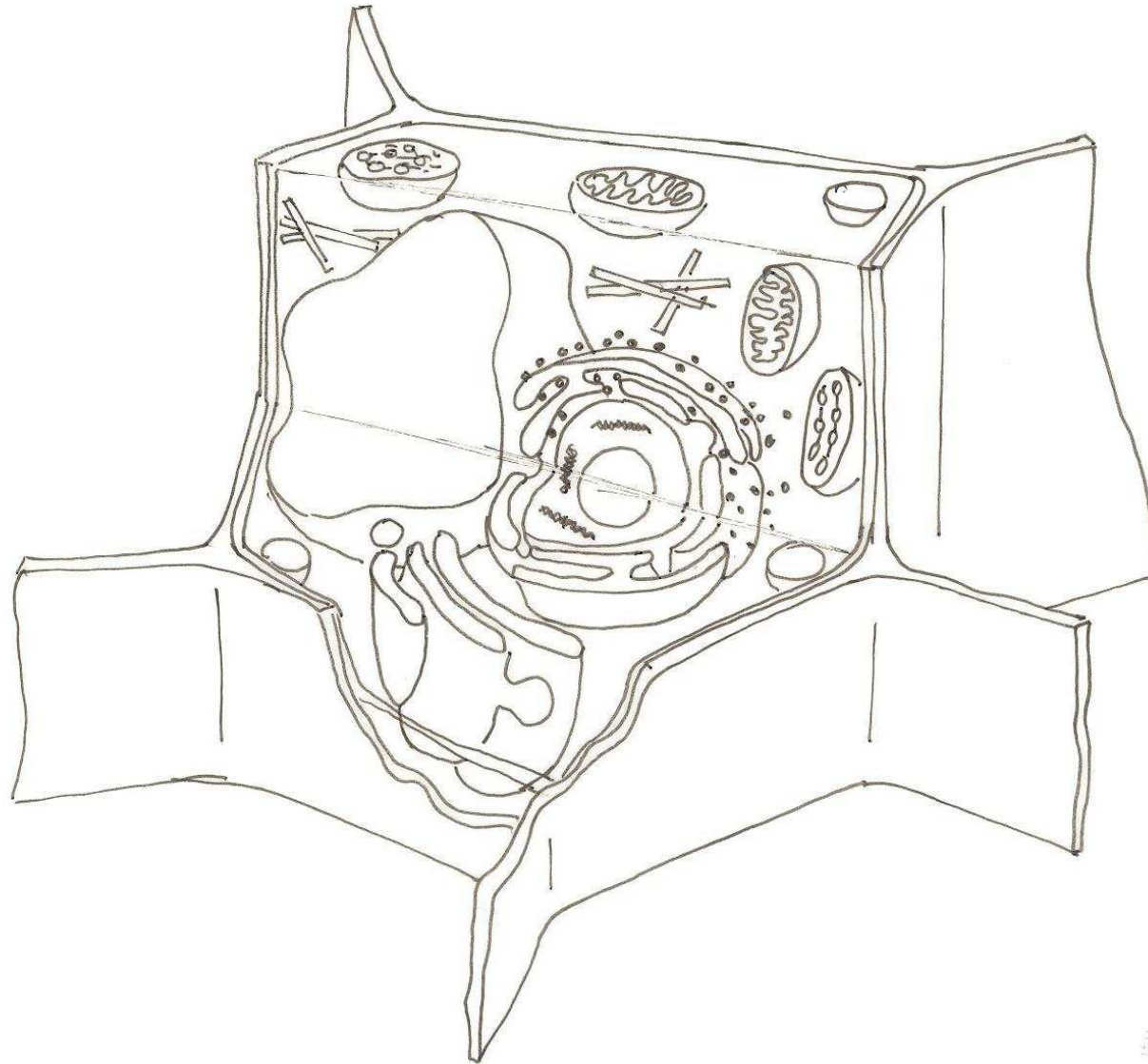
**CUADERNO DIDÁCTICO**

# LA CÉLULA EUCARIOTA ANIMAL



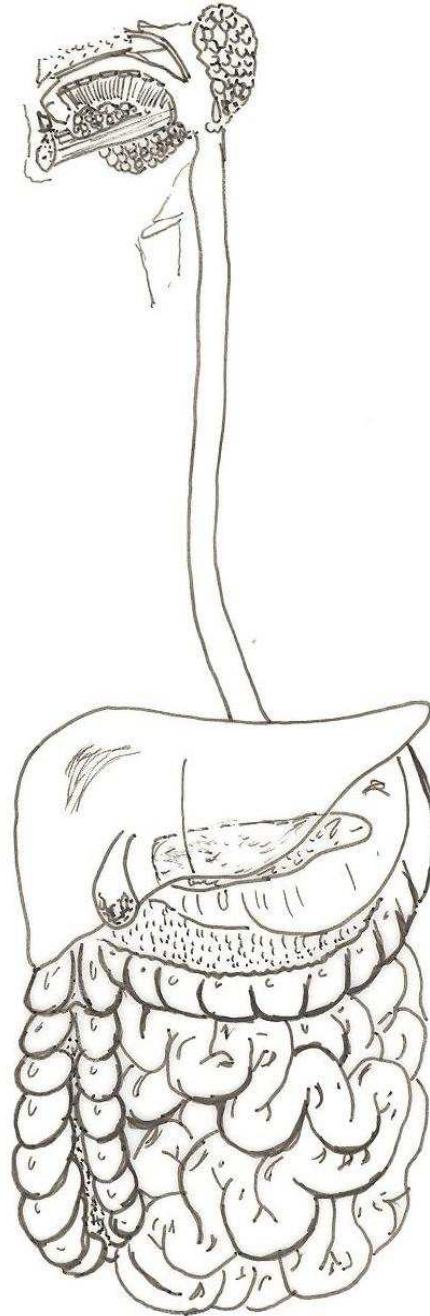
- MEMBRANA PLASMÁTICA
- CITOPLASMA
- NUCLEO
- NUCLEOLO
- RETÍCULO ENDOPLASMÁTICO
- APARATO DE GOLGI
- MITOCONDRIAS
- CENTRIOLO
- VACUOLAS
- LISOSOMAS
- CITOESQUELETO

# LA CÉLULA EUCARIOTA VEGETAL



- NUCLEOPLASMA
- NUCLEOLO
- CROMOSOMAS
- RETÍCULO ENDOPLASMÁTICO
- APARATO DE GOLGI
- MITOCONDRIAS
- CLOROPLASTOS
- VACUOLAS
- PARED VEGETAL
- MEMBRANA PLASMÁTICA

## EL APARATO DIGESTIVO



LENGUA

FARINGE

LARINGE

GLÁNDULAS  
SALIVALES

ESÓFAGO

ESTÓMAGO

HÍGADO

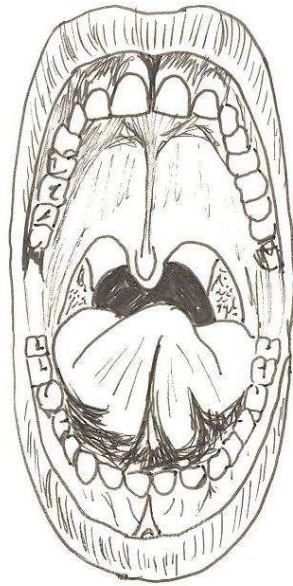
VESÍCULA BILIAR

PÁNCREAS

INTESTINO GRUESO

INTESTINO DELGADO

## EL APARATO DIGESTIVO



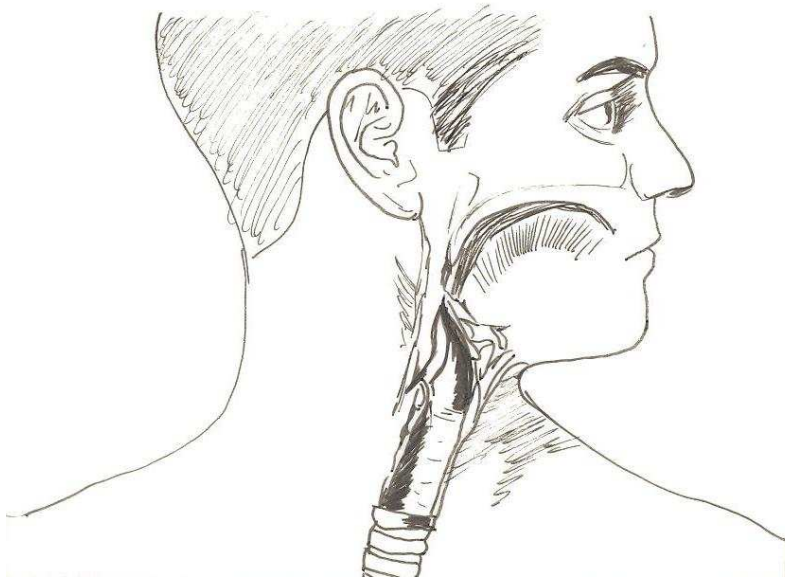
LENGUA

ÚVULA

AMÍGDALA

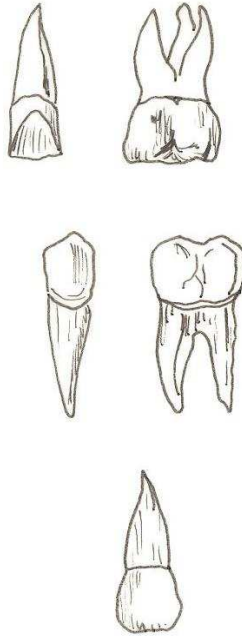
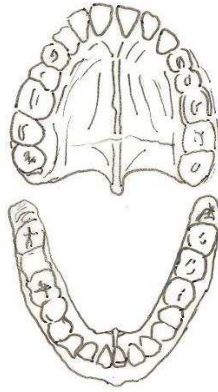
PALADAR

INCISIVOS



EPIGLOTIS

# EL APARATO DIGESTIVO



INCISIVOS

CANINOS

PREMOLARES

MOLARES

RAIZ

CORONA

ENCÍA

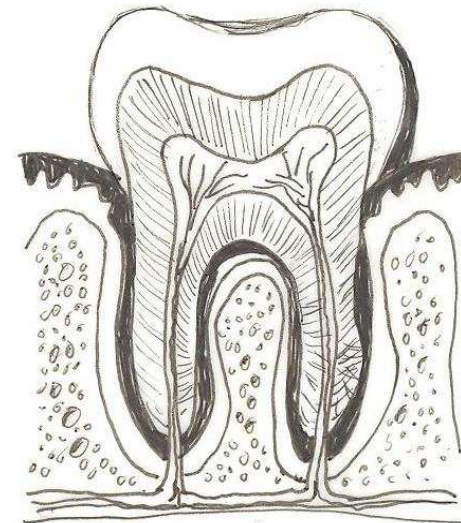
ESMALTE

DENTINA

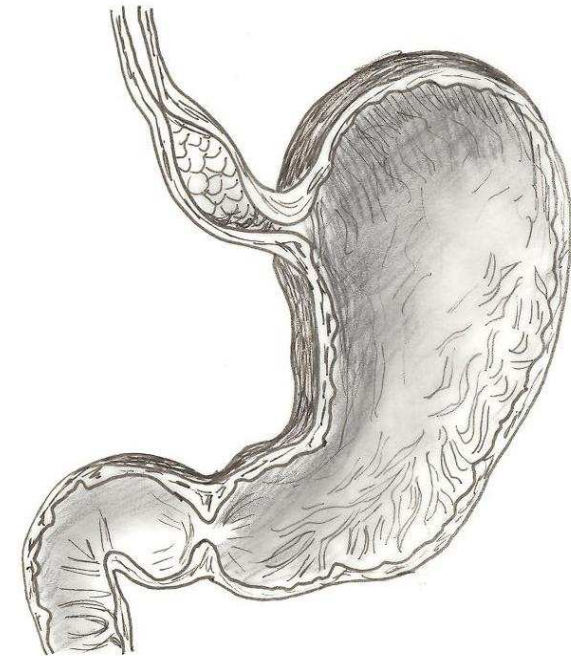
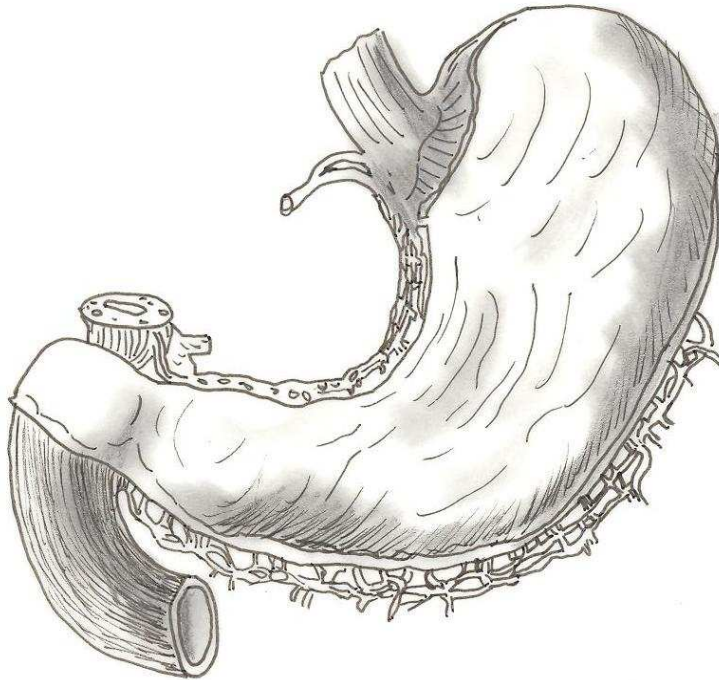
PULPA

CEMENTO

RAIZ



## EL APARATO DIGESTIVO



CUERPO DEL  
ESTÓMAGO

ESÓFAGO

DUODENO

BULBO DUODENAL

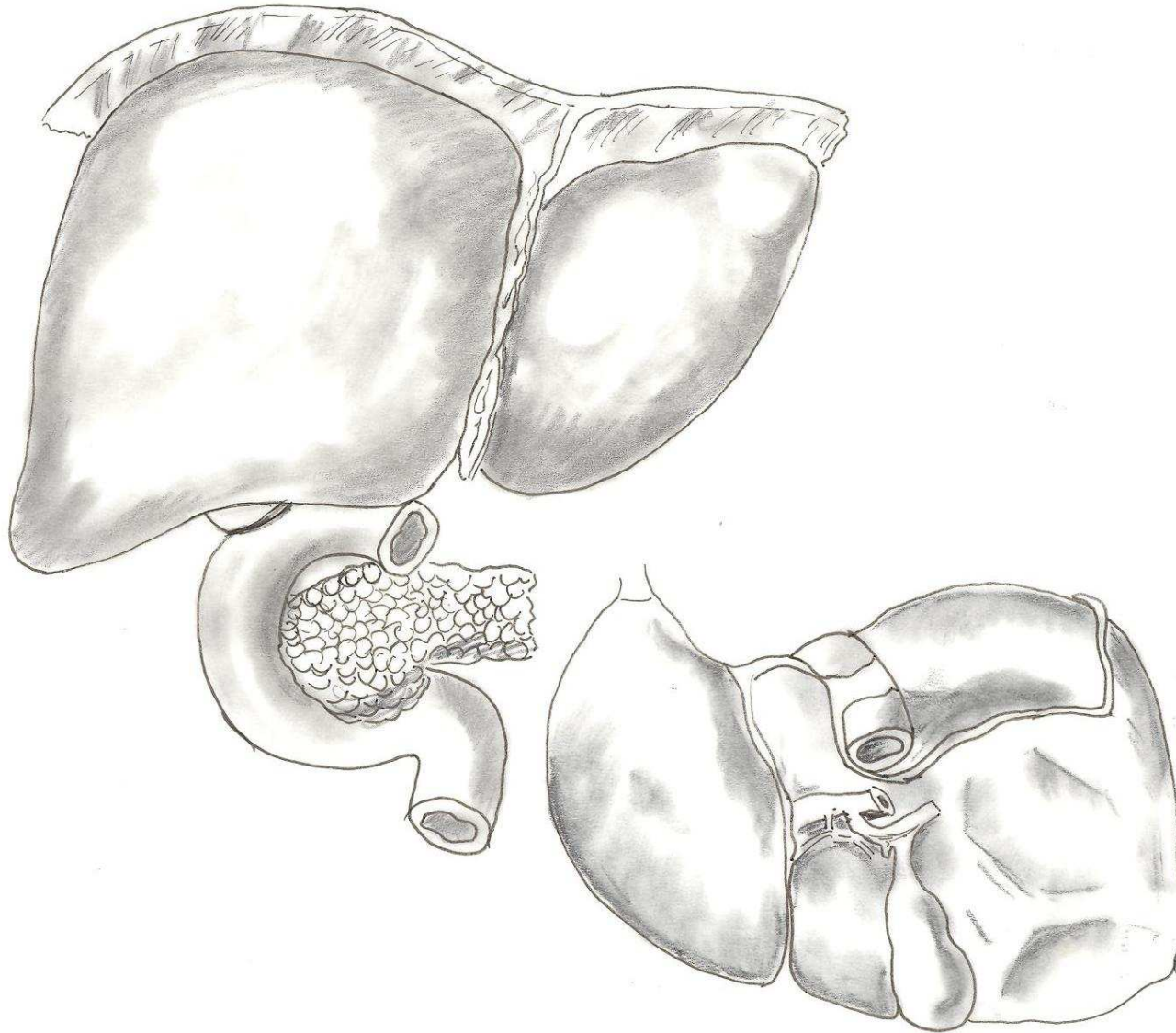
CARDIAS

PÍLORO

PLIEGUES DE LA  
MUCOSA GÁSTRICA

VENA PORTA

## EL APARATO DIGESTIVO



LÓBULO HEPÁTICO DERECHO

LÓBULO HEPÁTICO IZQUIERDO

LIGAMENTOS

PANCREAS

DUODENO

COLÉDOCO

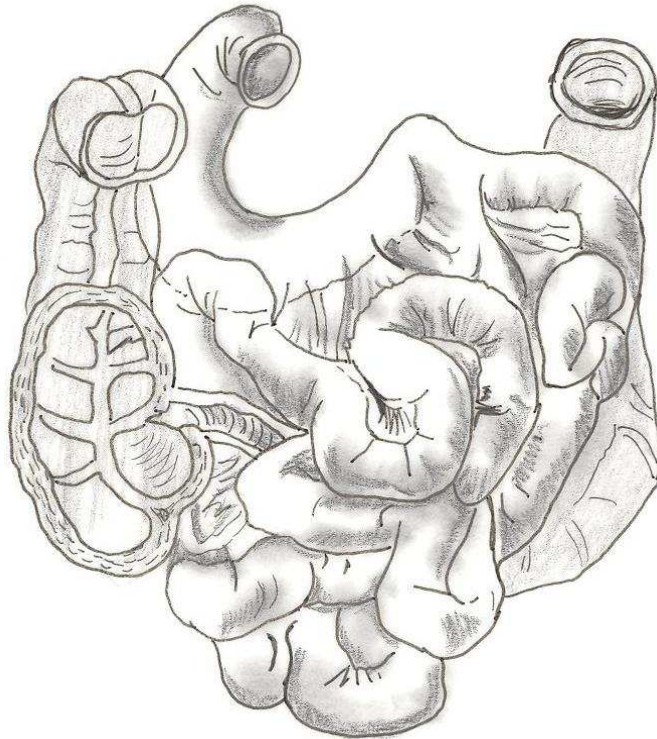
VESÍCULA BILIAR

VENA CAVA

VENA PORTA

# EL APARATO DIGESTIVO

## INTESTINO DELGADO

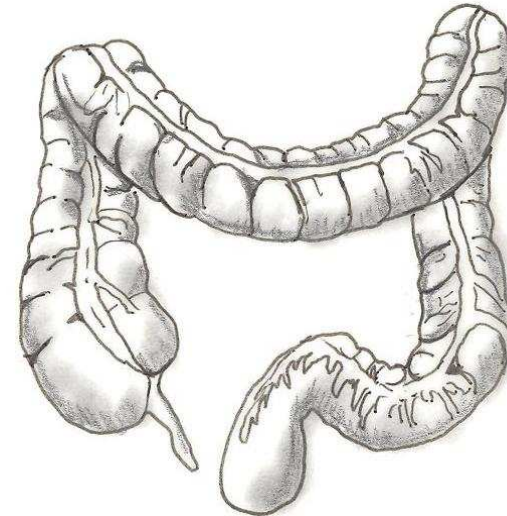


DUODENO

YEYUNO

ÍLEON

## INTESTINO GRUESO



COLON ASCENDENTE

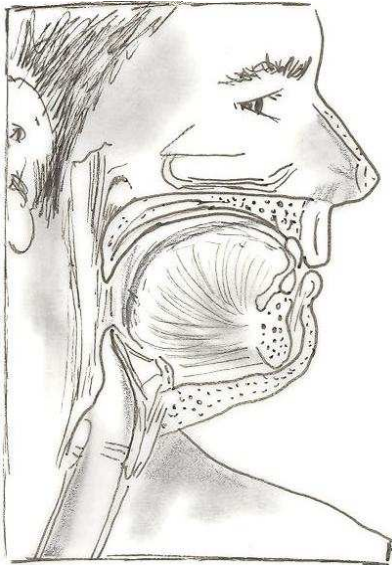
COLON TRANSVERSO

COLON DESCENDENTE

APÉNDICE

RECTO

# EL APARATO RESPIRATORIO



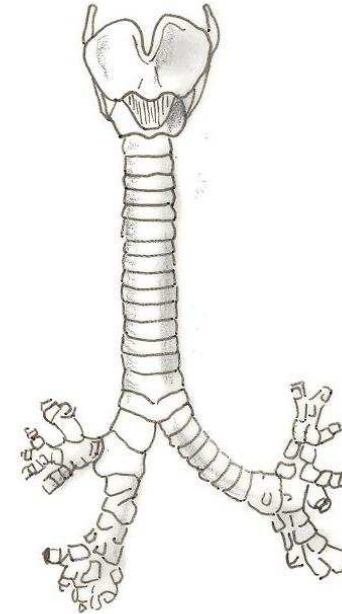
CAVIDAD NASAL

FOSA NASAL

BOCA

GARGANTA

LARINGE

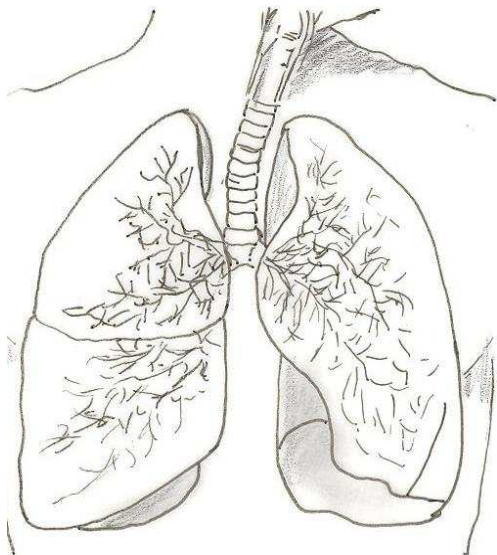


CARTÍLAGO  
TIROIDES

CARTÍLAGOS  
TRAQUEALES

BRONQUIOS

BRONQUIOLOS

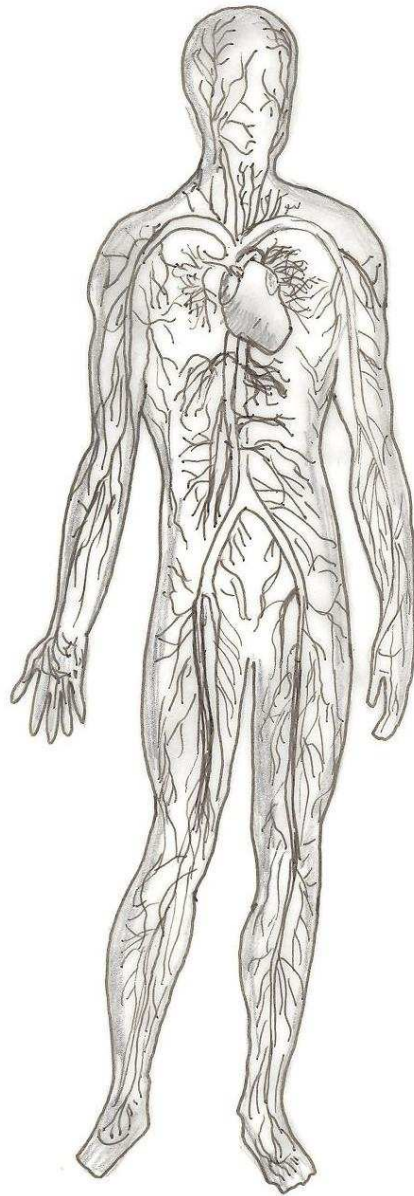


TRAQUEA

PULMÓN

BRONQUIOS

# EL APARATO CIRCULATORIO



VENA YUGULAR

ARTERIA CARÓTIDA

AORTA  
DESCENDENTE

ARTERIA ILÍACA

ARTERIA FEMORAL

ARTERIAS  
CORONARIA

VENA CAVA  
SUPERIOR

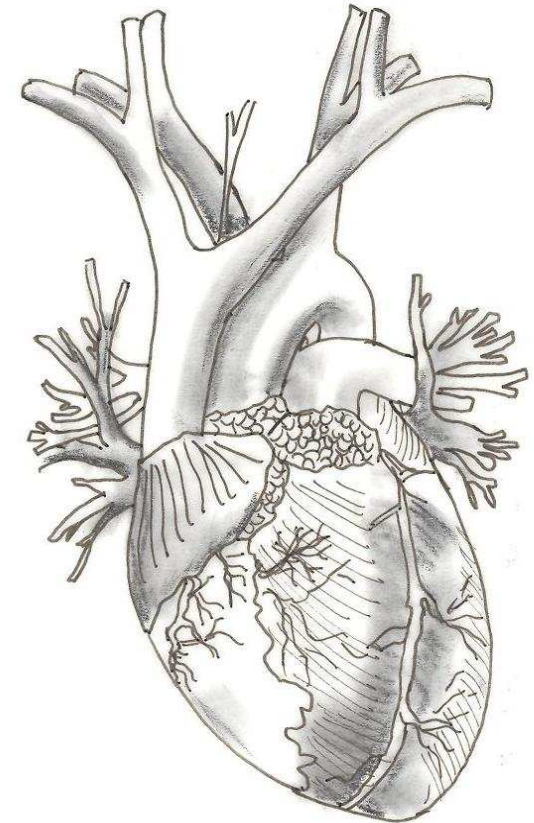
CAVADO  
AÓRTICO

ARTERIAS  
PULMONARES

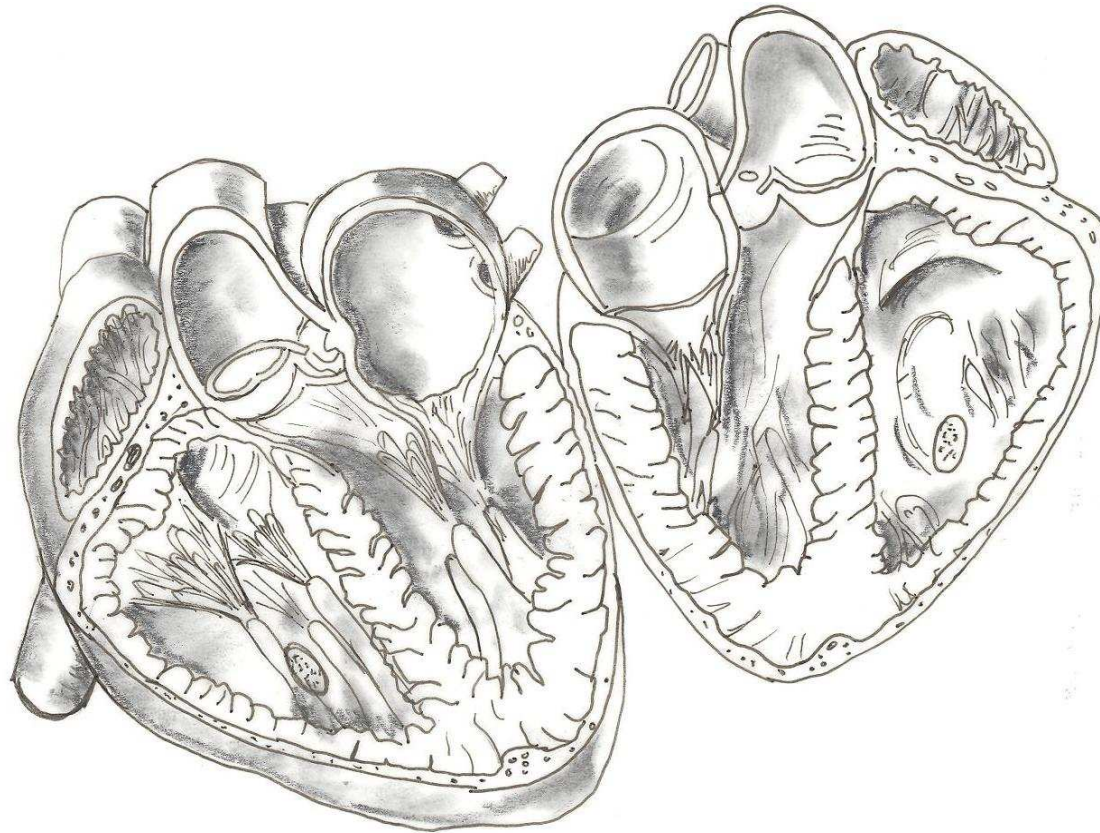
VENAS  
PULMONARES

AURÍCULAS

VENTRÍCULOS



# EL APARATO CIRCULATORIO



AURÍCULA IZQUIERDA

VENTRÍCULO DERECHO

ARTERIA AORTA

ARTERIA PULMONAR

AURÍCULA DERECHA.

VÁLVULA TRICÚSPIDE

VENAS PULMONARES

VÁLVULA SEMILUNAR

VENTRÍCULO IZQUIERDO

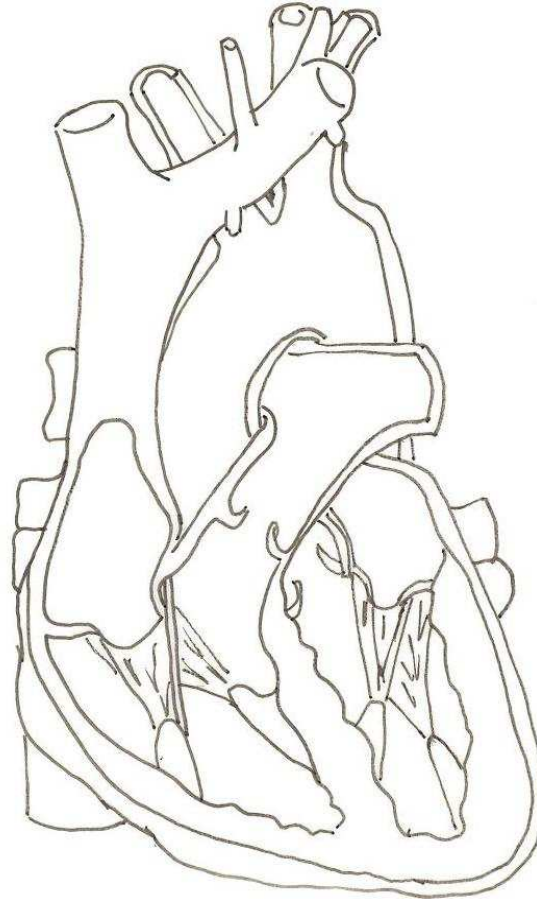
VÁLVULA MITRAL

VENAS CAVAS

SEPTO

## LA CIRCULACIÓN SANGUÍNEA

INDICA MEDIANTE FLECHAS DE DIFERENTE COLOR EL RECORRIDO DE LA SANGRE ARTERIAL Y SANGRE VENOSA EN EL CORAZÓN.

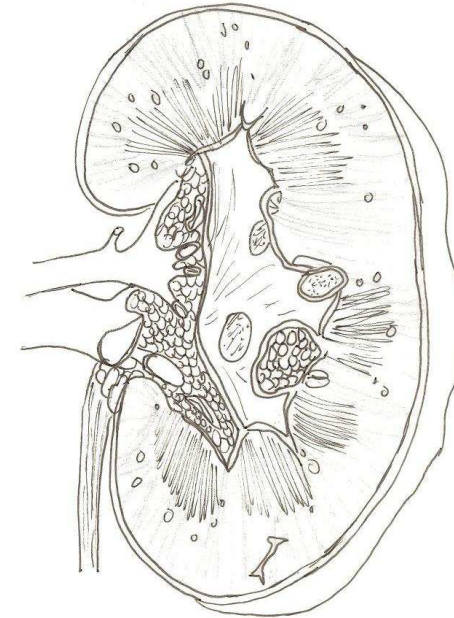

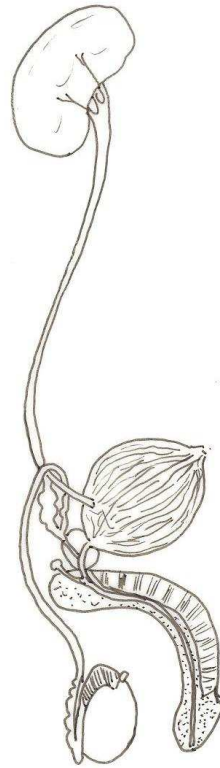


SANGRE POBRE EN OXÍGENO



SANGRE RICA EN OXÍGENO

# EL APARATO EXCRETOR



RIÑÓN

PELVIS RENAL

URETER

VEJIGA

URETRA

ORIFICIO URETRAL  
O MEATO URETRAL

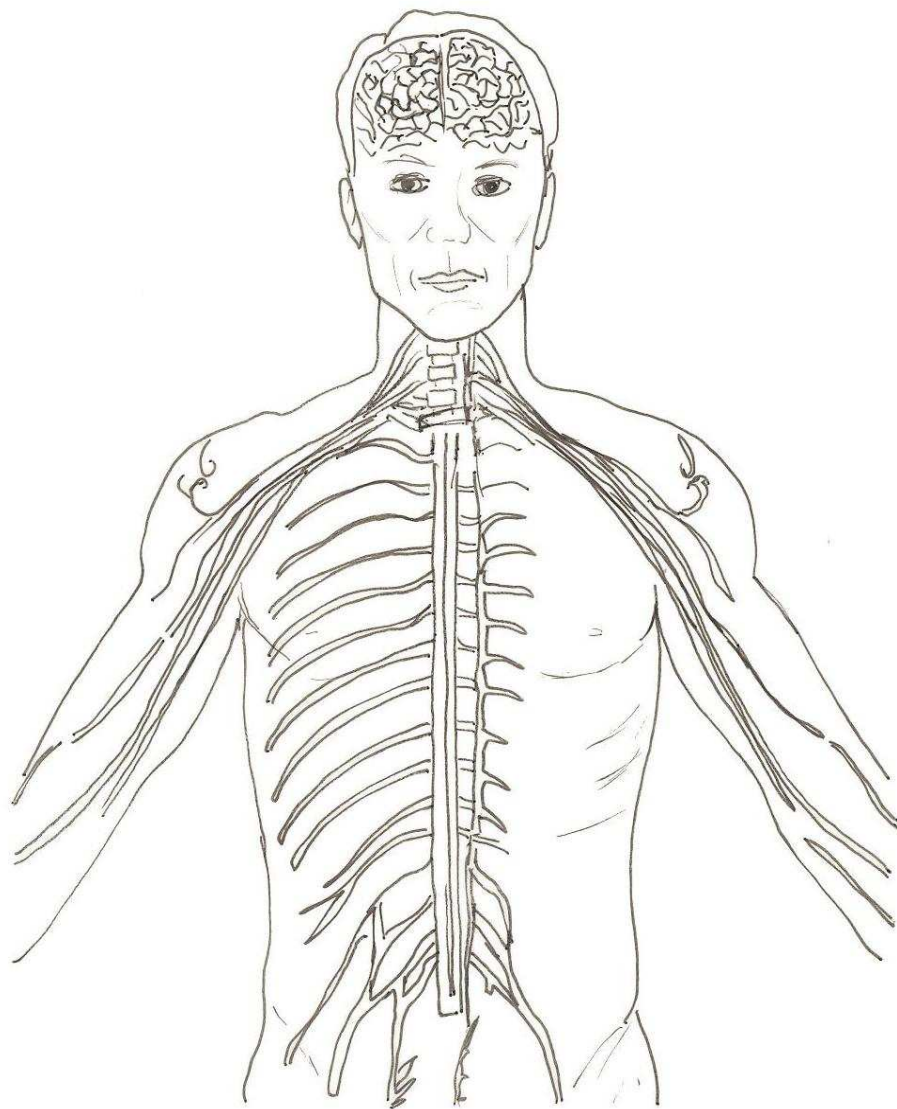
URETER

PELVIS RENAL

MÉDULA RENAL

CORTEZA RENAL

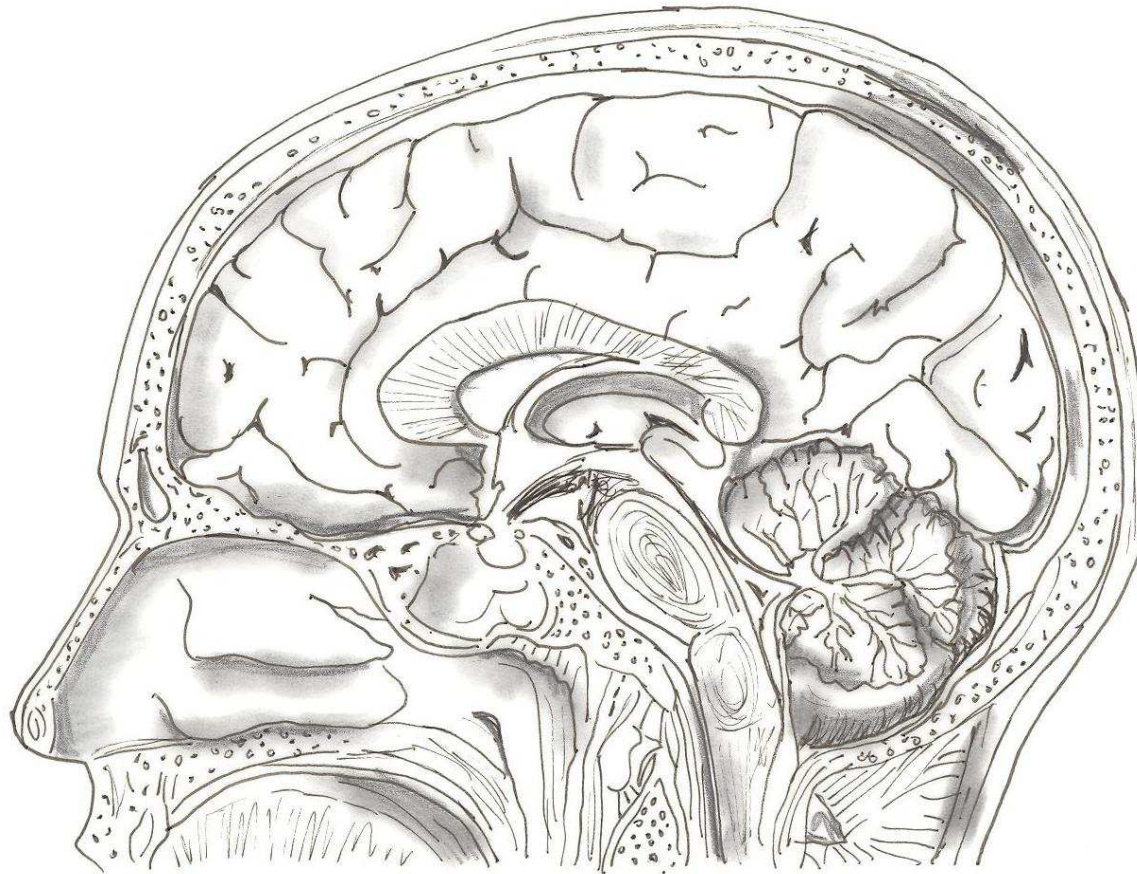
# EL SISTEMA NERVIOSO



**SISTEMA NERVIOSO  
CENTRAL**

**SISTEMA NERVIOSO  
PERIFÉRICO**

# EL SISTEMA NERVIOSO



MEDULA ESPINAL

CEREBELO

DIENCÉFALO

HEMISFERIO CEREBRAL

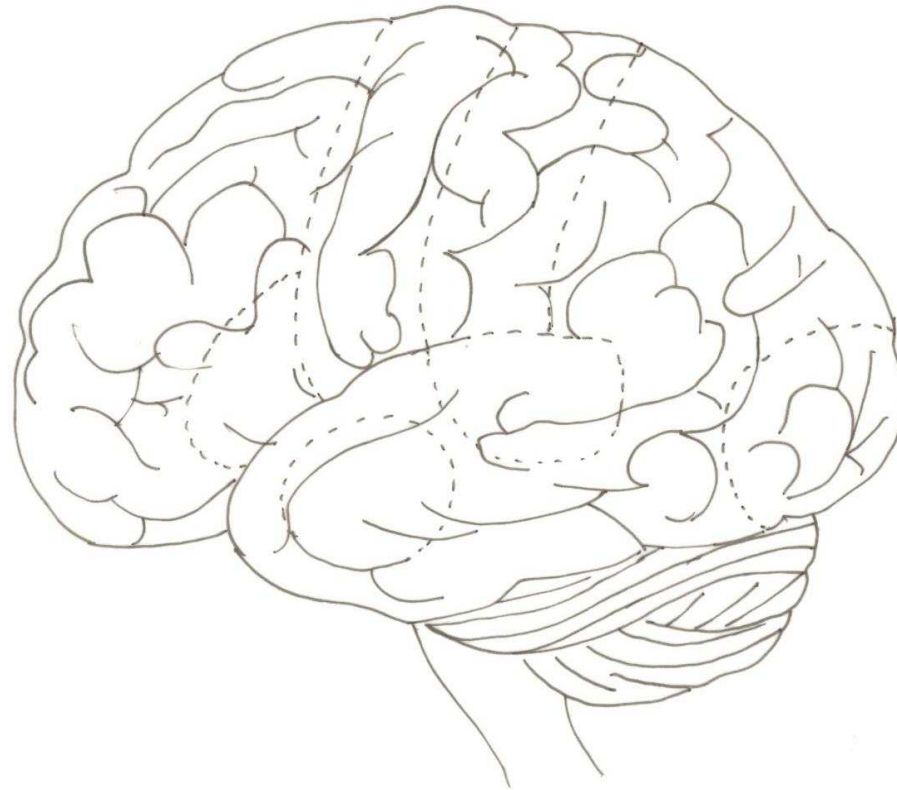
BULBO RAQUÍDEO

CEREBRO MEDIO

PUENTE DE VAROLIO

# EL SISTEMA NERVIOSO

¿DÓNDE SE PRODUCEN LAS SENSACIONES?



CENTRO MOTOR

OIDO

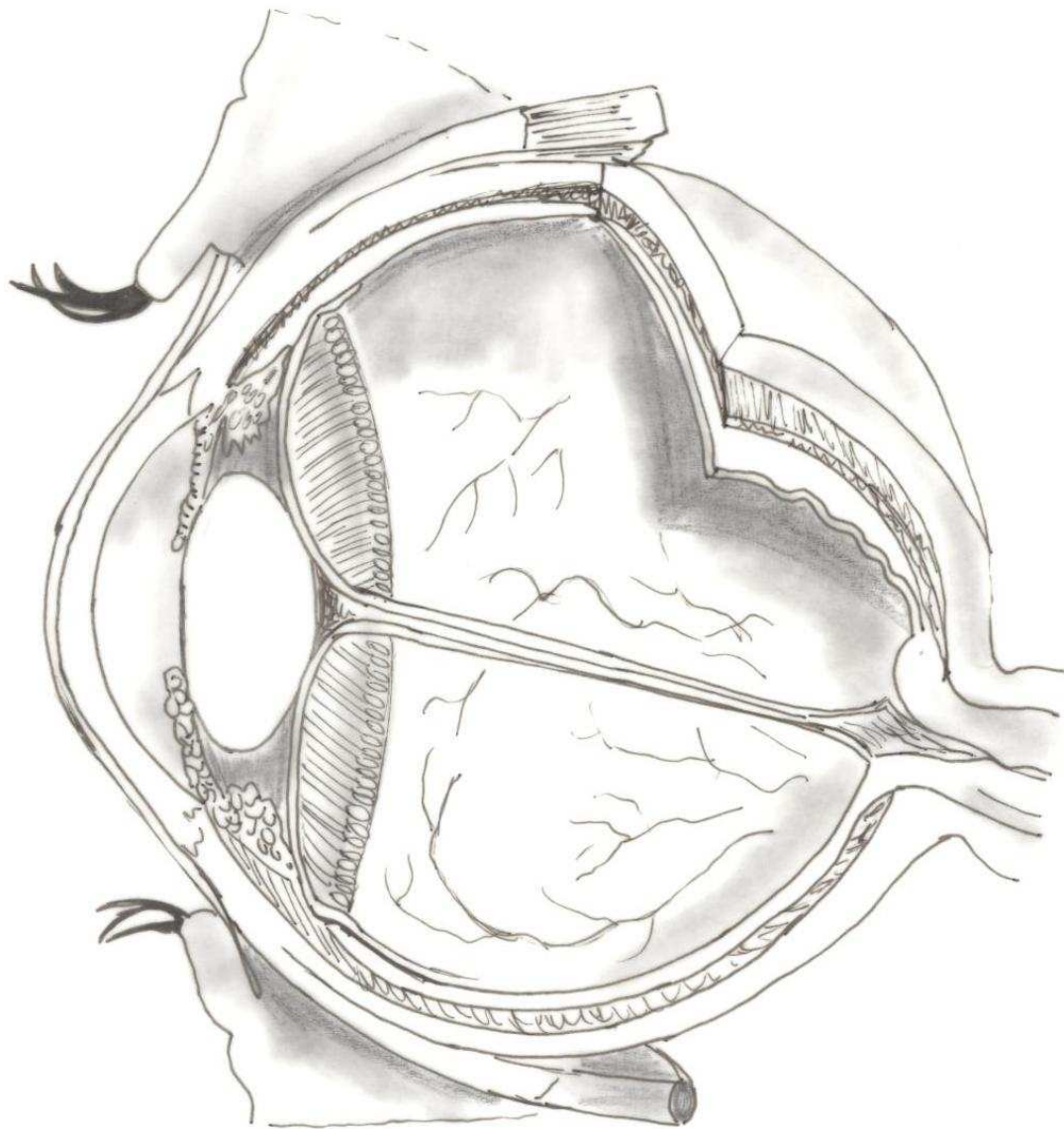
GUSTO Y OLFATO

ÁREA SENSORIAL

VISIÓN

HABLA

## ÓRGANOS DE LOS SENTIDOS



IRIS

CORNEA

CRISTALINO

CUERPO CILIAR

RETINA

COROIDES

ESCLERÓTICA

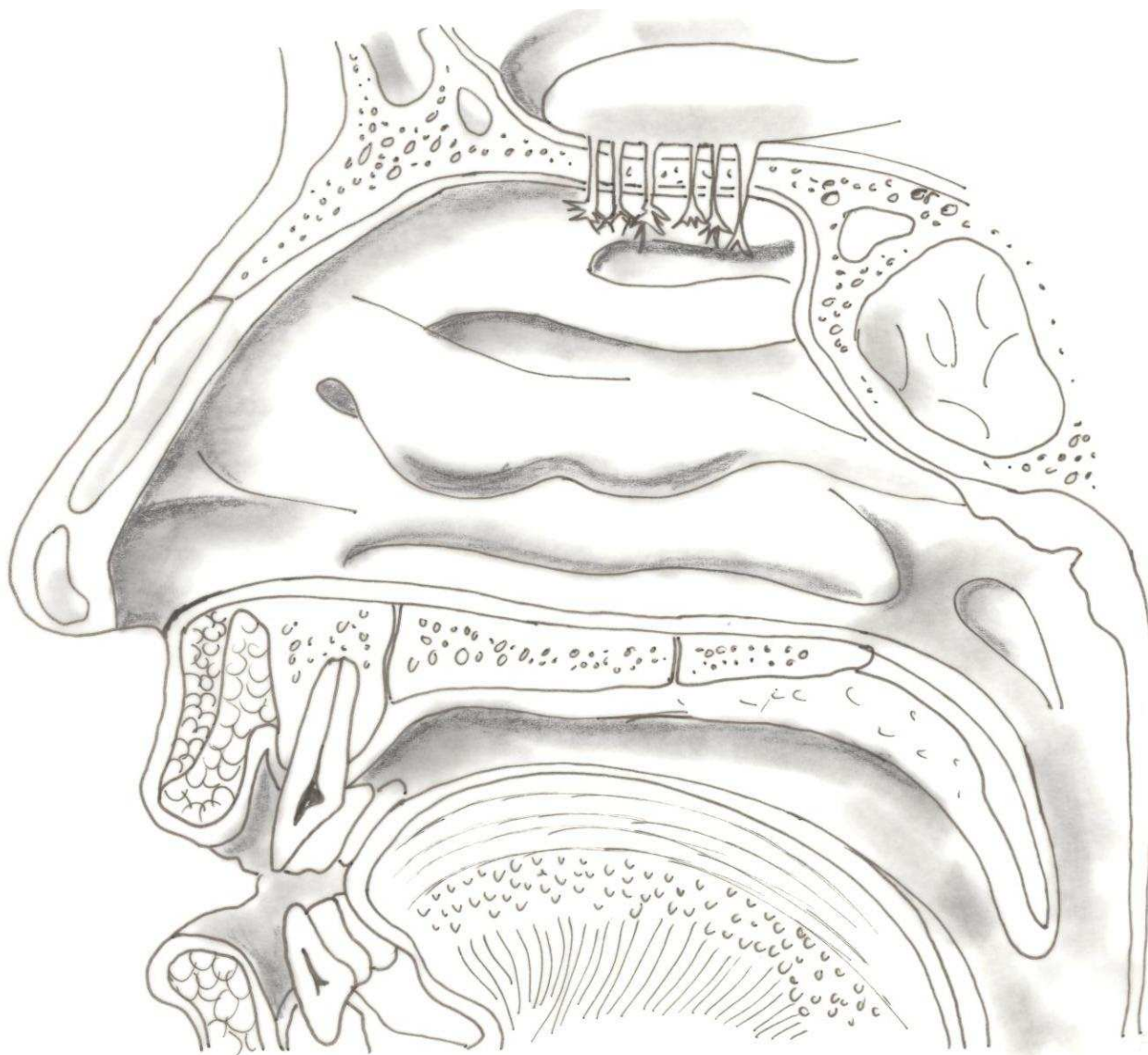
NERVIO ÓPTICO

MÚSCULO RECTO  
SUPERIOR

MÚSCULO RECTO  
INFERIOR

ARTERIA Y VENA  
DE LA RETINA

## ÓRGANOS DE LOS SENTIDOS



BULBO OLFATORIO

NERVIOS OLFATORIOS

CORNETE SUPERIOR

CORNETE MEDIO

CORNETE INFERIOR

SENO ESFENOIDAL

CARTÍLAGO NASAL

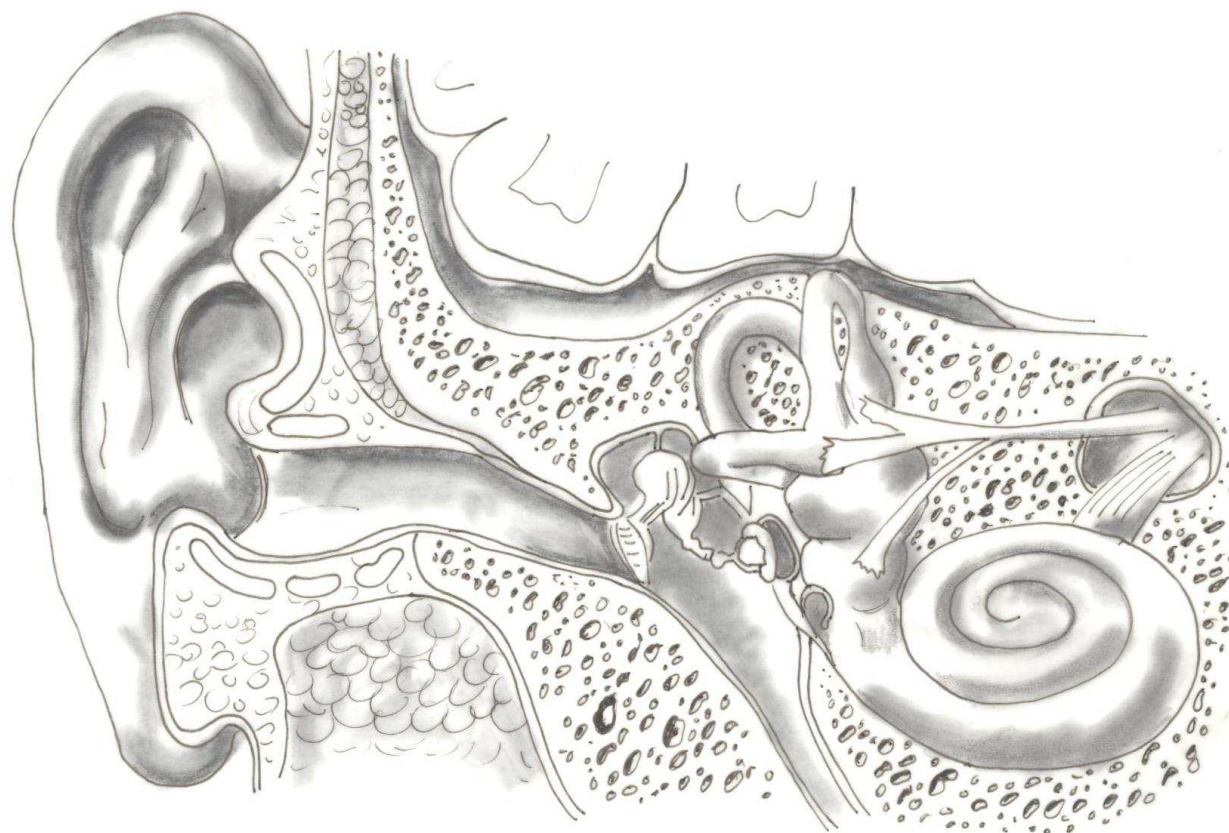
CAVIDAD BUCAL

LENGUA

LABIOS

DIENTES

# ÓRGANOS DE LOS SENTIDOS



CONDUCTO AUDITIVO  
EXTERNO

MEMBRANA TIMPÁNICA

YUNQUE

MARTILLO

ESTRIBO

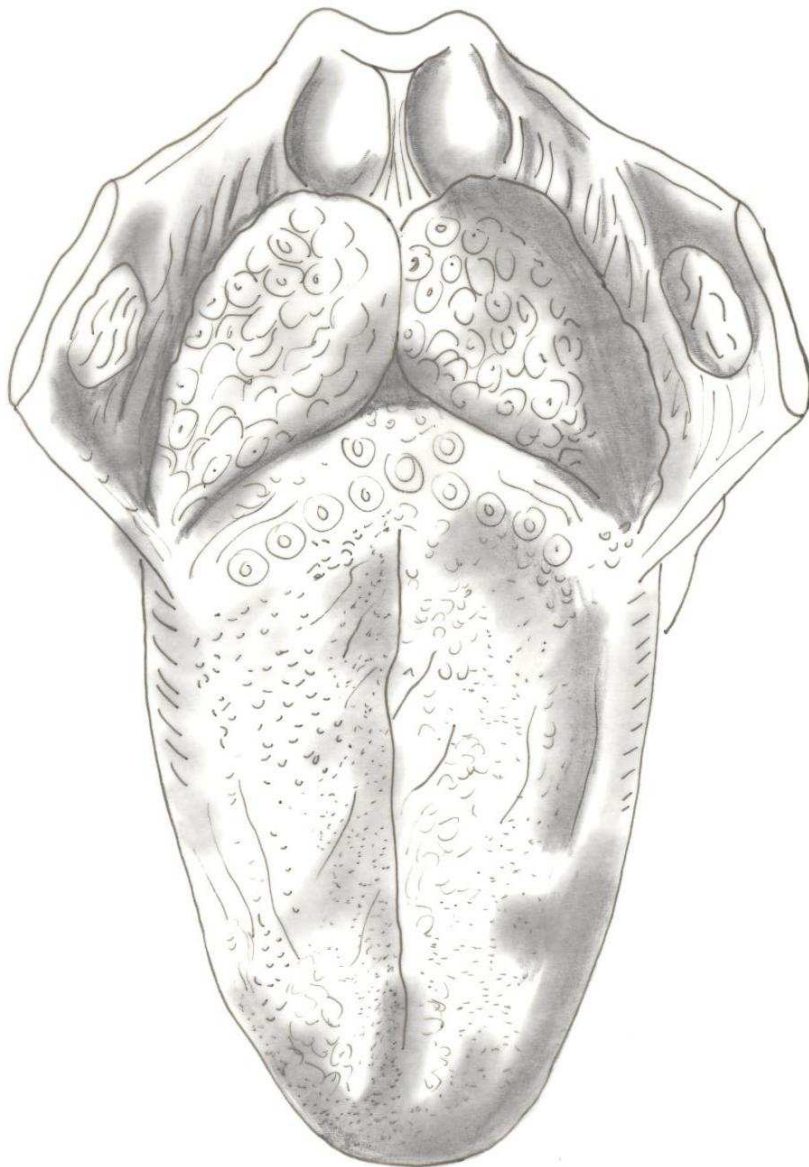
VESTÍBULO

CONDUCTOS  
SEMICIRCULARES

CARACOL

NERVIO  
ESTATOACÚSTICO

## ÓRGANOS DE LOS SENTIDOS



EPIGLOTIS

AMÍGDALA  
LINGUAL

AMÍGDALA  
PALATINA

SURCO TERMINAL

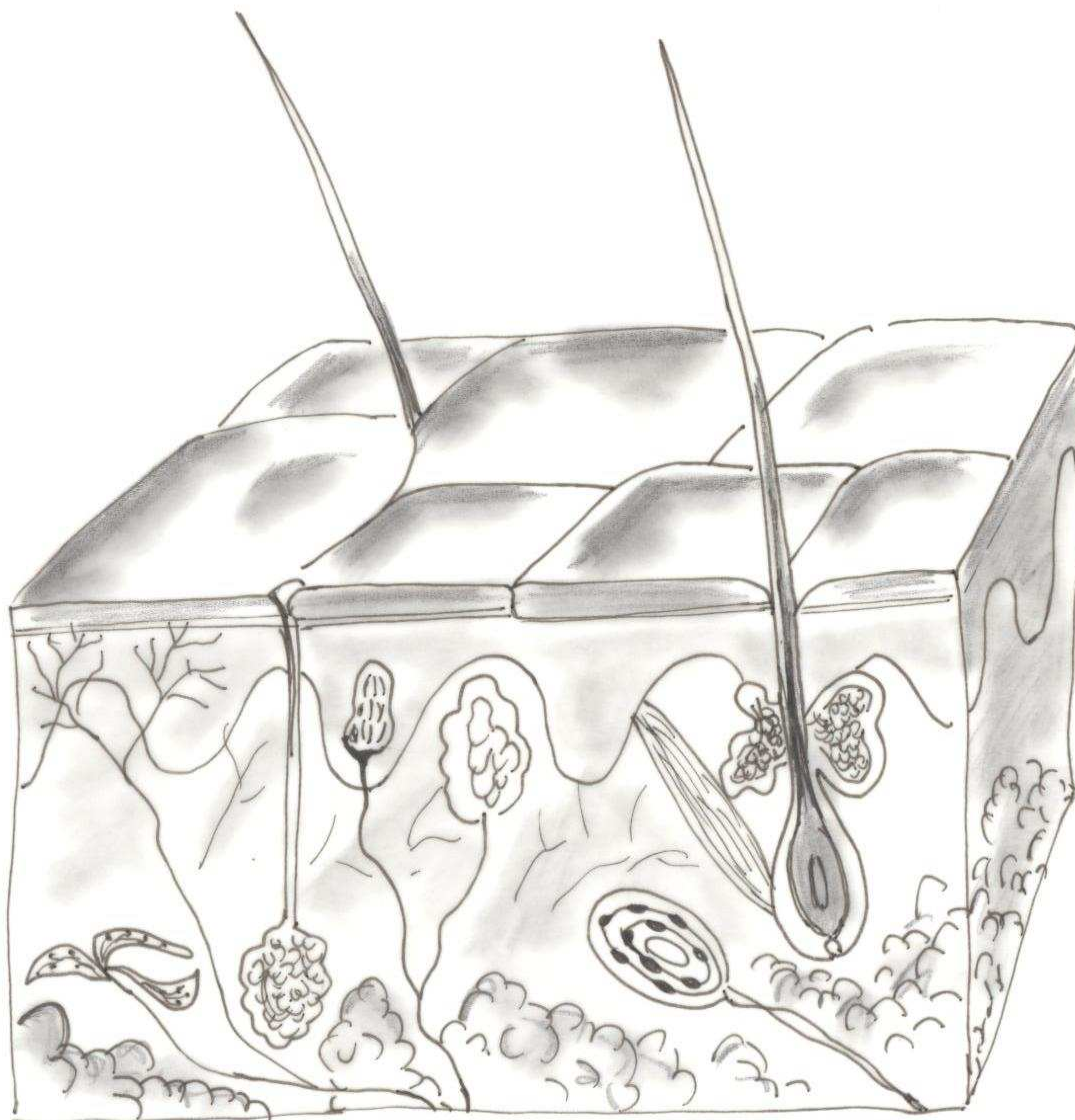
SURCO MEDIO  
DE LA LENGUA

PAPILAS  
CALICIFORMES

PAPILAS  
FUNGIFORMES

PAPILAS  
FILIFORMES

## ÓRGANOS DE LOS SENTIDOS



CORPÚSCULO DE  
KRAUSE (FRIO)

CORPÚSCULO DE  
PACCINI (PRESIÓN)

CORPÚSCULO DE  
RUFINI (CALOR)

CORPÚSCULO DE  
MEISSNER (TACTO)

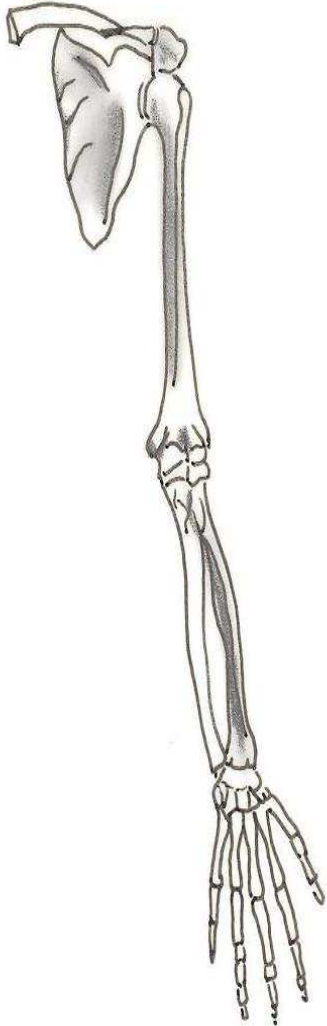
TERMINACIONES  
NERVIOSAS (DOLOR)

GLÁNDULAS  
SUDORÍPARAS

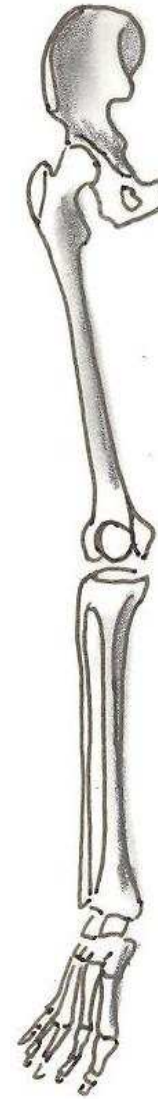PELO

GLÁNDULA SEBÁCEA

## APARATO LOCOMOTOR




- CLAVÍCULA
- OMÓPLATO
- HUMERO
- RADIO
- CÚBITO
- HUESOS DEL CARPO
- HUESOS DEL METACARPO

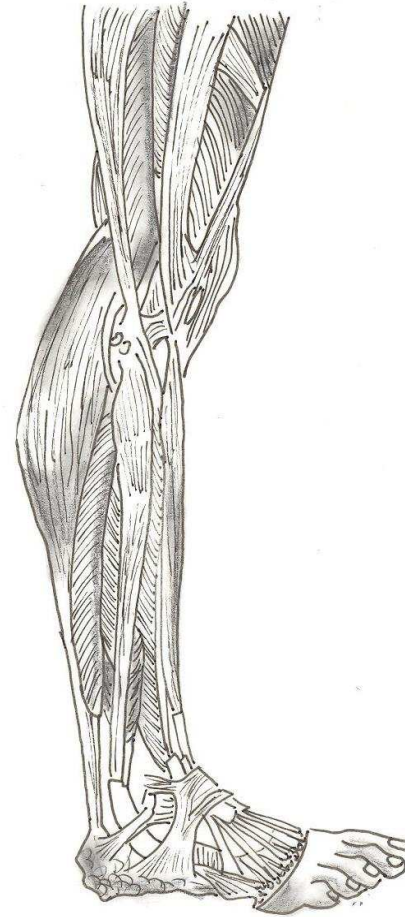


- COXIS
- FÉMUR
- RÓTULA
- TIBIA
- PERONÉ
- HUESOS DEL TARSO
- HUESOS DEL METATARSO

# APARATO LOCOMOTOR

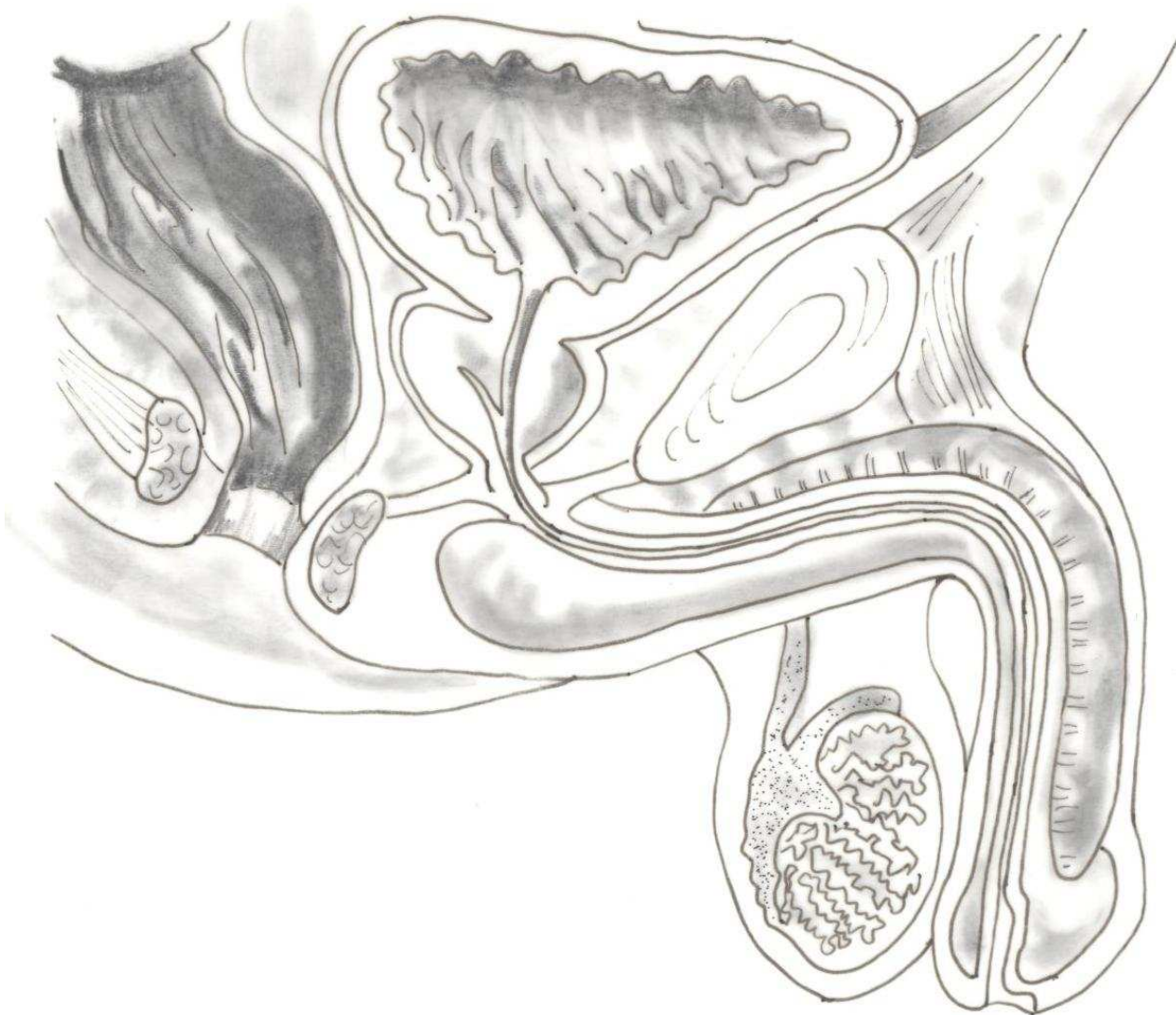

- DELTOIDES
- BICEPS
- TRICEPS
- OLÉCRANON
- TENDONES
- LIGAMENTO DEL CARPO ANULAR
- EXTENSOR DE LOS DEDOS



- BÍCEPS CRURAL
- VASTO EXTERNO
- GEMELO EXTERNO
- TIBIAL ANTERIOR
- LIGAMENTOS
- TENDONES
- TENDÓN DE AQUILES

# APARATO REPRODUCTOR MASCULINO



RECTO

VEJIGA

PRÓSTATA

URETRA

CUERPO CAVERNOSO  
DEL PENE

GLANDE

PREPUCIO

MEATO URETRAL

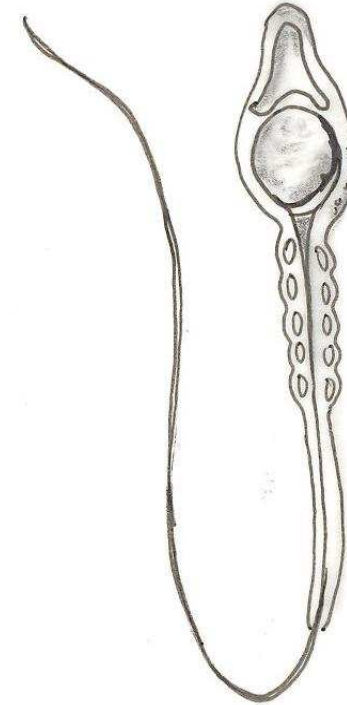
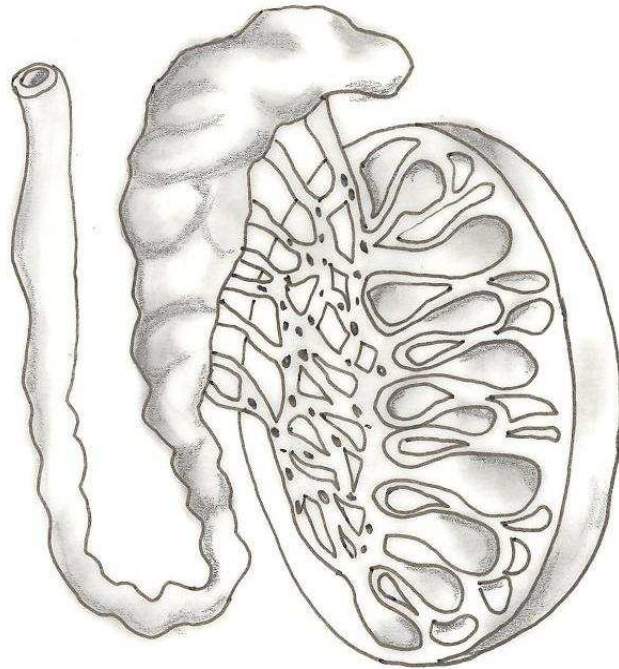
ESCROTO

TESTÍCULO

EPIDÍDIMO

CONDUCTO DEFERENTE

# APARATO REPRODUCTOR MASCULINO



LÓBULOS  
ESPERMÁTICOS

ALBUGÍNEA

RETE TESTIS

VASOS  
ESPERMÁTICOS

EPIDÍDIMO

CONDUCTO  
DEFERENTE

CAPUCHÓN  
ACROSÓMICO

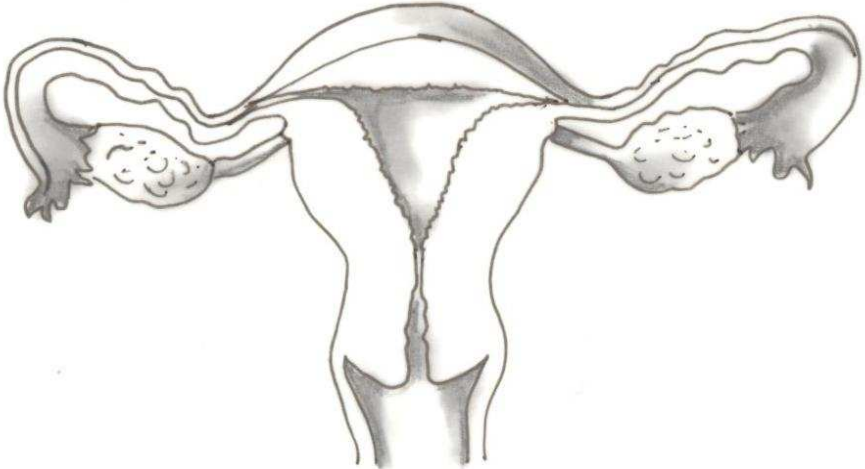
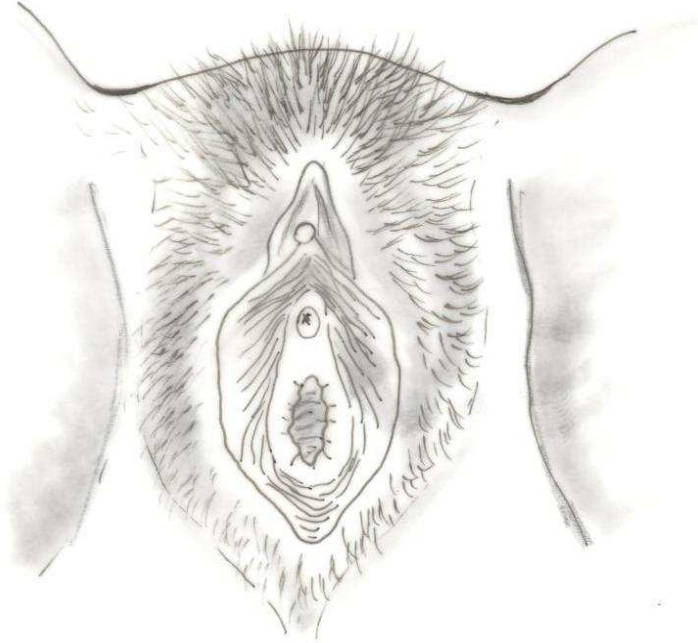
FIBRILLAS  
EXTERNAS

NUCLEO

MITOCONDRIAS

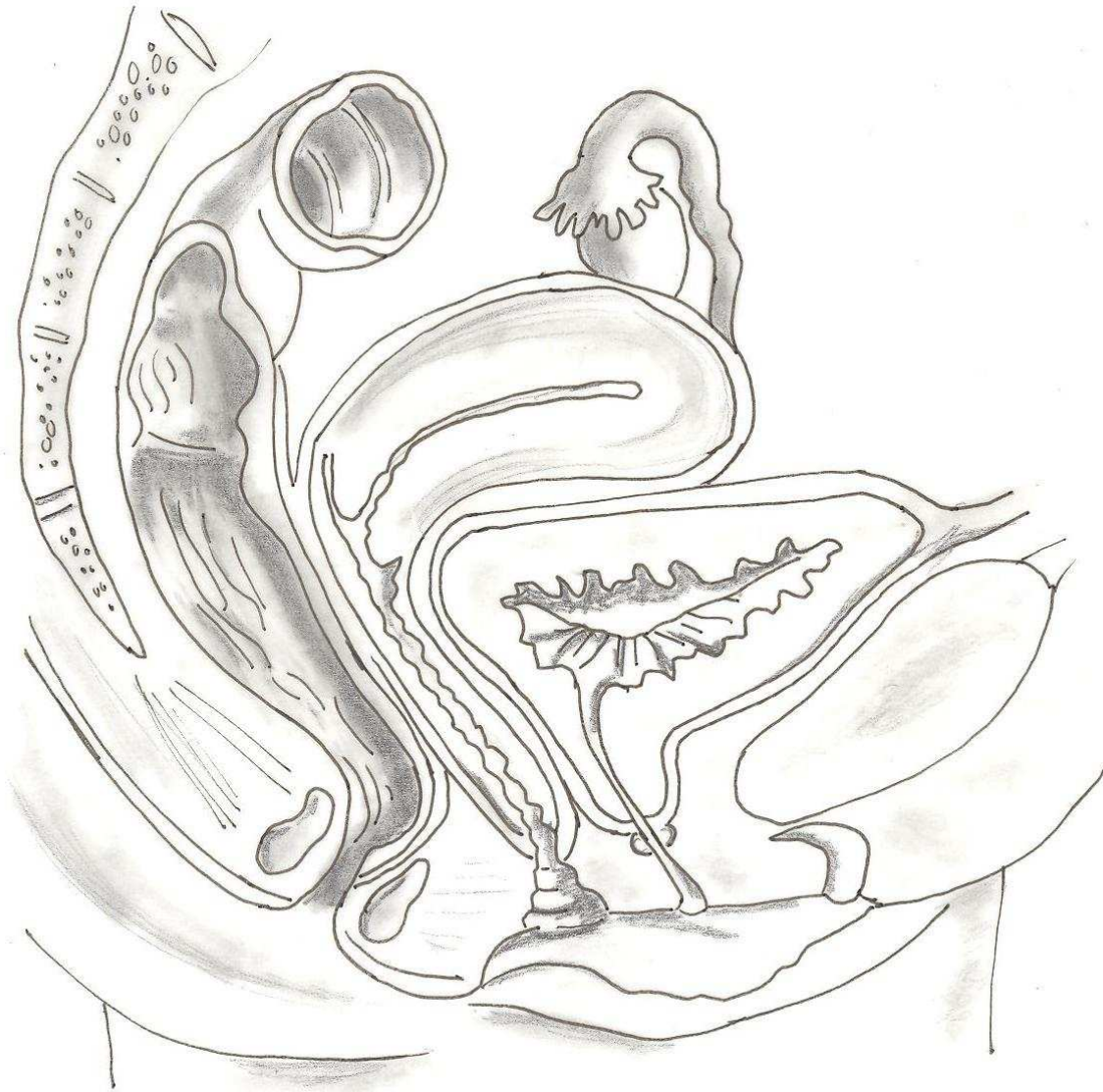FLAGELO

# APARATO REPRODUCTOR FEMENINO



- |                          |                   |                          |                  |                          |        |                          |                   |
|--------------------------|-------------------|--------------------------|------------------|--------------------------|--------|--------------------------|-------------------|
| <input type="checkbox"/> | LABIOS MAYORES    | <input type="checkbox"/> | ORIFICIO URETRAL | <input type="checkbox"/> | VAGINA | <input type="checkbox"/> | TROMPA DE FALOPIO |
| <input type="checkbox"/> | LABIOS INTERIORES | <input type="checkbox"/> | PERINÉ           | <input type="checkbox"/> | OVARIO | <input type="checkbox"/> | CUELLO UTERINO    |
| <input type="checkbox"/> | CLÍTORIS          | <input type="checkbox"/> | ORIFICIO VAGINAL | <input type="checkbox"/> | ÚTERO  |                          |                   |

## APARATO REPRODUCTOR FEMENINO



RECTO

VEJIGA

VULVA

CLÍTORIS

VAGINA

CUELLO UTERINO

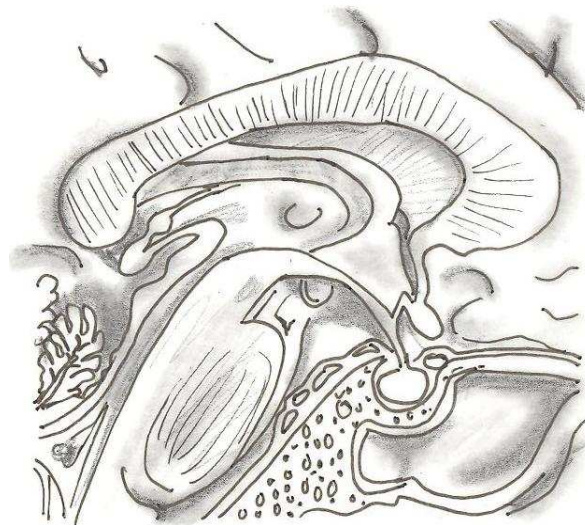
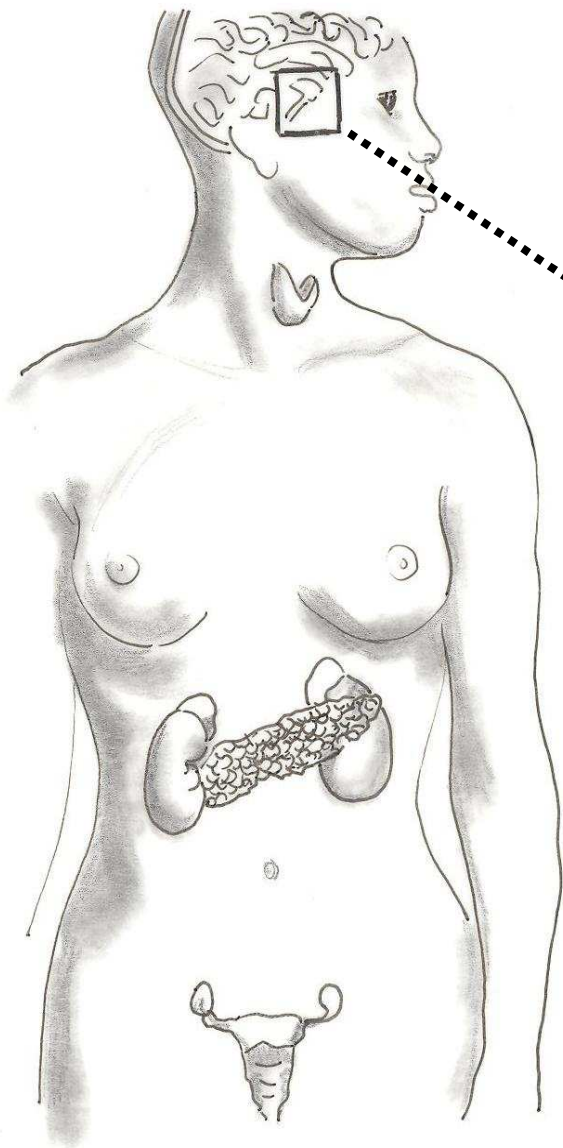
ÚTERO

TROMPA DE  
FALOPIO


OVARIO

SINFISIS PÚBICA

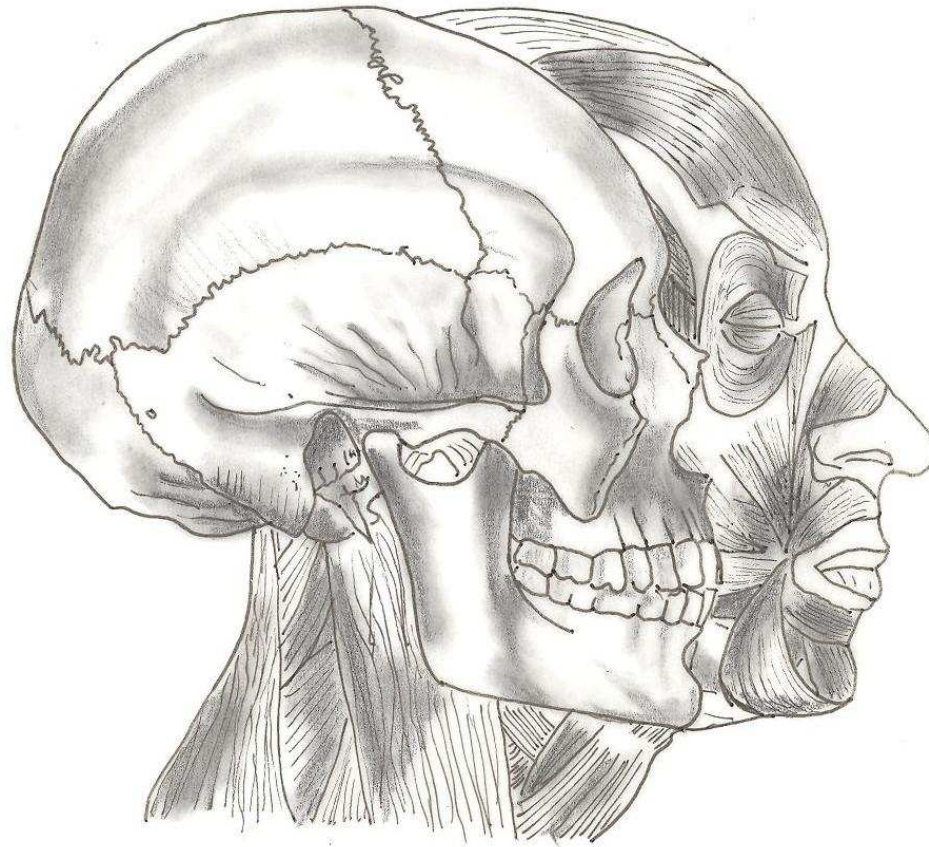
# GLÁNDULAS ENDOCRINAS



- HIPOTÁLAMO
- HIPÓFISIS
- TIROIDES
- PARATIROIDES
  
- GLÁNDULAS SUPRARRENALES
- PÁNCREAS
  
- OVARIOS
- TESTÍCULOS



# **ANATOMÍA HUMANA**



**CUADERNO DIDÁCTICO**